CC BY 4.0

DOI: https://doi.org/10.17650/2782-3202-2025-5-3-14-28

Обзор научно-образовательной конференции «Мультидисциплинарный подход в гематологии и онкологии в Московской области»

22 мая 2025 г.

22 мая 2025 г. состоялась научно-образовательная конференция в онлайн-формате «Мультидисциплинарный подход в гематологии и онкологии в Московской области».
В ходе конференции были представлены современные данные и собственный клинический опыт медицинских учреждений Московской области по диагностике и терапии онкогематологических заболеваний. Акцент был сделан на сопроводительном лечении гемобластозов, протекающих с развитием почечной недостаточности, остеодеструкциями, хроническим болевым синдромом, кардиальной патологией, тромбозами, а также на возникающих осложнениях проведенной противоопухолевой терапии. Два доклада были посвящены одной из актуальных проблем современной онкологии и гематологии – анемии. Рассмотрены основные аспекты патогенеза, диагностики и лечения анемии хронического заболевания и анемии, протекающей с железодефицитом, с позиции гематолога и онколога.

Для цитирования: *Обзор научно-образовательной конференции «Мультидисциплинарный подход в гематологии и онкологии в Московской области». 22 мая 2025 г. MD-Onco 2025;5(3):14–28.*
DOI: https://doi.org/10.17650/2782-3202-2025-5-3-14-28

For citation: *Review of the Scientific and Educational Conference "Multidisciplinary approach in hematology and oncology in the Moscow Region". May 22, 2025. MD-Onco 2025;5(3):14–28. (In Russ.).*
DOI: https://doi.org/10.17650/2782-3202-2025-5-3-14-28

Возможность поделиться клиническим опытом и обсудить наиболее актуальные вопросы терапии онкогематологических заболеваний и возникающих осложнений, а также сопроводительного лечения предопределила участие гематологов, онкологов, а также врачей других специальностей ведущих учреждений Московской области в научно-образовательной конференции «Мультидисциплинарный подход в гематологии и онкологии в Московской области», состоявшейся 22 мая 2025 г.

Изучение молекулярно-генетических особенностей патогенеза множественной миеломы (ММ) и выделение хромосомных нарушений высокого риска наряду с другими прогностическими факторами привели к разработке риск-адаптированной терапии, целью которой являются достижение глубокого противоопухолевого ответа, длительно сохраняющегося отрицательного статуса по минимальной остаточной болезни (МОБ-негативного статуса) и улучшение выживаемости в подгруппах пациентов разного возраста. В подгруппе пожилых пациентов высокая эффективность терапии должна сочетаться с удовлетворительной переносимостью, низкой токсичностью, сохранением хорошего качества жизни. Поскольку с каждой последующей линией терапии ухудшаются как общая выживаемость (ОВ), так и выживаемость без прогрессирования (ВБП), а также глубина противоопухолевого ответа (рис. 1) [1], целесообразно проведение эффективного лечения на более раннем этапе.

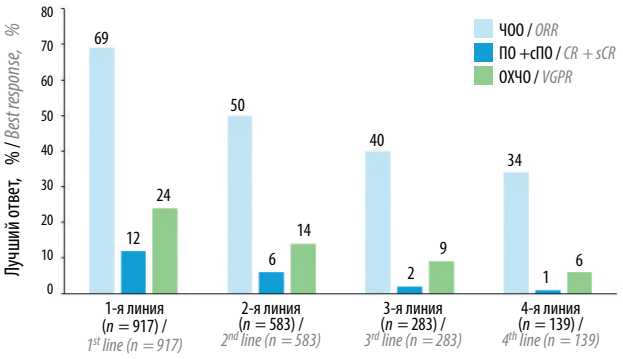

Рис. 1. *Ретроспективное исследование данных пациентов с множественной миеломой из гематологического регистра для обсервационных исследований (PHAROS) (Нидерланды, 2008–2013 гг., n = 1887). Лучший ответ по критериям Международной рабочей группы по множественной миеломе (IMWG) [1]. ЧОО – частота общего ответа; ПО – полный ответ; сПР – строгий полный ответ; ОХЧО – очень хороший частичный ответ*

Fig. 1. *Retrospective study of data of patients with multiple myeloma from the Population Haematological Registry for Observational Studies (PHAROS) (Netherlands, 2008–2013, n = 1887). Best response per the International Myeloma Working Group criteria [1]. ORR – overall response rate; CR – complete response; sCR – stringent complete response; VGPR – very good partial response*

Конференция была открыта докладом **О.Л. Тимофеевой** «Применение моноклональных антител в первой линии у пациентов с множественной миеломой. Опыт Клинического госпиталя «Лапино», посвященным современным подходам к терапии впервые диагностиро-

CC BY 4.0

ванной множественной миеломы (ВДММ). Докладчик остановилась на результатах исследований, включивших пациентов с ВДММ, не являющихся кандидатами для последующей аутологичной трансплантации гемопоэтических стволовых клеток (ауто-ТГСК), которым проводилась терапия анти-CD38-антителом даратумумабом в комбинации с леналидомидом и дексаметазоном (режим D-Rd, исследование III фазы MAIA) или бортезомибом, алкераном и преднизолоном (режим D-VMP, исследование ALCYONE). Продемонстрировано преимущество добавления даратумумаба в виде увеличения частоты достижения стойкого МОБ-негативного статуса и улучшения ВБП по сравнению с контрольными группами.

Стоит отметить, что эффективность даратумумаба обусловлена способностью как индуцировать гибель опухолевых клеток за счет ряда эффекторных функций, так и модулировать ферментативную функцию CD38, вследствие чего уменьшается иммуносупрессивное влияние опухолевого микроокружения. Благодаря возможности связываться с CD38 на предшественниках остеокластов (с помощью эффекторных клеток) происходит снижение активации остеокластов и уменьшение резорбции костной ткани. При совместном применении даратумумаба с леналидомидом наблюдается усиление опосредованной даратумумабом антителозависимой клеточной цитотоксичности за счет активации NK-клеток леналидомидом.

Были представлены данные Клинического госпиталя «Лапино» группы компаний «Мать и дитя» по оценке эффективности терапии в режиме D-Rd у больных с ВДММ. У всех 23 пациентов (медиана возраста 65 лет), данные которых включены в анализ, определена III стадия заболевания по Durie–Salmon, в 27 % наблюдений заболевание характеризовалось высоким цитогенетическим риском. В результате проведенного лечения полная ремиссия была достигнута у 43 % больных, частичная и очень хорошая частичная ремиссия (ОХЧР) – у 29 и 24 % соответственно. Стабилизация заболевания отмечена в 10 % случаев. МОБ-негативный статус зафиксирован в 62 % наблюдений. С учетом достигнутого глубокого противоопухолевого ответа и отсутствия значимой сопутствующей патологии 35 % больным в последующем была проведена высокодозная химиотерапия и ауто-ТГСК в ведущих трансплантационных центрах.

Тему продолжила **Ф.М. Аббасбейли** в докладе «Подкожная форма применения триплетов в реальной клинической практике. Первый опыт в России», представив данные ключевых исследований по оценке фармакокинетики, эффективности и безопасности лекарственной формы препарата даратумумаб для подкожного введения (Даратумумаб-ПК) в сравнении с лекарственной формой для внутривенного введения в терапии больных с рецидивирующей/рефрактерной ММ (РРММ) и ВДММ (PAVO, COLUMBA, PLEIADES).

Докладчик отметила, что при фармакокинетическом анализе концентрация Даратумумаба-ПК оказалась сопоставимой или стабильно более высокой по сравнению с внутривенной формой, а при введении в фиксированной дозе (1800 мг) наблюдалась адекватная экспозиция независимо от массы тела пациента. При длительном наблюдении за больными эффективность обеих лекарственных форм оказалась одинаковой. Частота общего ответа (ЧОО) в группе больных с ВДММ, не являющихся кандидатами для ауто-ТГСК и получавших Даратумумаб-ПК в комбинации с бортезомибом, алкераном, преднизолоном (режим D(SC)-VMP), составила 89,6 %, тогда как у пациентов, которым проводилось лечение с использованием внутривенной лекарственной формы (режим D(IV)-VMP) – 90,9 %. ЧОО в группе больных с РРММ после терапии Даратумумабом-ПК в комбинации с леналидомидом и дексаметазоном (режим D(SC)-Rd) также оказалась сопоставимой с таковой при лечении с применением внутривенной лекарственной формы (режим D(IV)-Rd) – 93,8 и 92,9 % соответственно (рис. 2) [2–4]. Не выявлено различий и в частоте достижения МОБ-негативного статуса: 16,4 % против 22,3 % при проведении 1-го режима терапии и 15,4 % против 26,2 % – при проведении 2-го режима лечения.

Докладчик подчеркнула, что продемонстрированная в исследовании PLEIADES эффективность Даратумумаба-ПК, сопоставимая с эффективностью внутривенной лекарственной формы, наряду с благоприятным профилем безопасности, небольшой продолжительностью введения и низкой частотой инфузионных реакций улучшают качество жизни пациентов, а также влияют на приверженность лечению. В завершение доклада было представлено собственное клиническое наблюдение пациента 60 лет с ВДММ, которому ранее была выполнена ауто-ТГСК по поводу другого лимфопролиферативного заболевания с достижением продолжительной ремиссии. После 2 циклов терапии в режиме D(IV)-Rd внутривенная лекарственная форма даратумумаба была заменена на подкожную в фиксированной дозе 1800 мг, что было обусловлено социально-активным образом жизни пациента, необходимостью снизить вероятность развития инфекционных эпизодов, связанных с нахождением в стационаре, и инфузионных реакций. В процессе лечения отмечено дальнейшее углубление противоопухолевого ответа до частичной ремиссии, что наряду с удовлетворительной переносимостью и отсутствием значимых нежелательных явлений позволило обеспечить приверженность пациента лечению и улучшить качество жизни.

Как правило, противоопухолевую терапию проводят при развитии симптоматической ММ. В случае отсутствия критериев CRAB (гиперкальциемия, почечная недостаточность, анемия и остеолитические изменения) ММ определяют как бессимптомную (тлеющую) и осуществляют динамическое наблюдение за больным.

CC BY 4.0

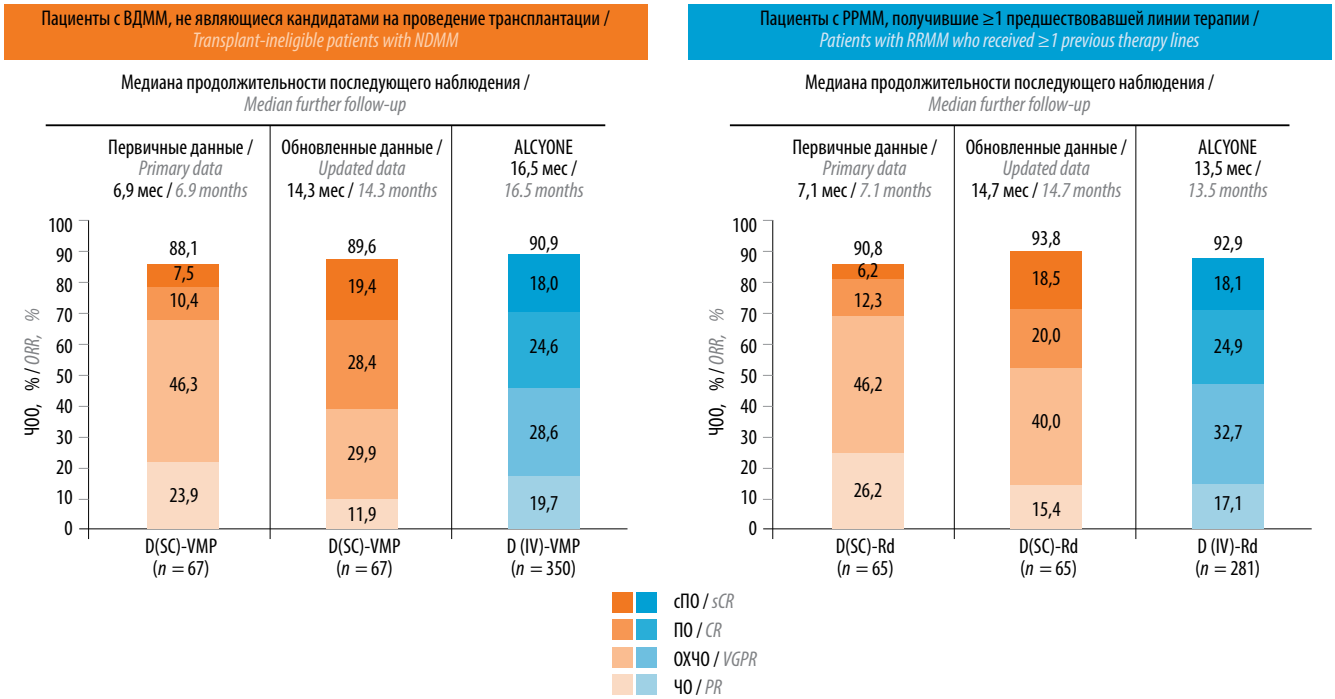

Рис. 2. *Исследование PLEIADES. Частота общего ответа (ЧОО) в подгруппах больных, получавших терапию в режимах VMP (бортезомиб, алкеран, преднизолон) и Rd (леналидомид и дексаметазон) либо с внутривенной формой даратумумаба (D (IV)), либо с подкожной (D (SC)) [2–4]. ВДММ – впервые диагностированная множественная миелома; РРММ – рефрактерная/рецидивирующая множественная миелома; ПО – полный ответ; сПО – строгий полный ответ; ЧО – частичный ответ; ОХЧО – очень хороший частичный ответ*

Fig. 2. *PLEIADES trial. Overall response rate (ORR) in the patient subgroups receiving VMP (bortezomib, alkeran, prednisolone) and Rd (lenalidomide and dexamethasone regimens with daratumumab intravenously (D (IV)) or subcutaneously (D (SC)) [2–4]. NDMM – newly diagnosed multiple myeloma; RRMM – relapsed/refractory multiple myeloma; CR – complete response; sCR – stringent complete response; PR – partial response; VGPR – very good partial response*

При ММ высокого риска трансформация в симптоматическое плазмоклеточное заболевание происходит за короткий промежуток времени, что предопределяет целесообразность раннего начала лечения.

Особенности современной классификации плазмоклеточных заболеваний, диагностические критерии тлеющей и симптоматической ММ и выбор оптимальной тактики терапии ВДММ и РРММ с описанием собственного клинического наблюдения представила **Е.А. Романова** в докладе «Бессимптомное плазмоклеточное заболевание. Клинический случай». Докладчик отметила, что с каждой последующей линией терапии ухудшается противоопухолевый ответ, в связи с чем целесообразно использовать анти-CD38-антитела в 1-й линии терапии ММ у пациентов, не являющихся кандидатами для ауто-ТГСК, а также в случае тлеющей ММ высокого риска. В представленном клиническом наблюдении пациенту 70 лет с установленным диагнозом тлеющей ММ после 3 курсов терапии в режиме VCD (бортезомиб, циклофосфан, дексаметазон) с достижением стабилизации была начата монотерапия даратумумабом. Достигнута ОХЧР. Докладчик подчеркнула, что проводимая пациенту с вялотекущей ММ терапия моноклональным антителом (МКА) на раннем этапе улучшает прогноз и снижает риск трансформации в симптоматическую ММ.

Множественная миелома высокого риска с наличием экстрамедуллярных плазмоцитом у пациентов, не являющихся кандидатами для ауто-ТГСК и имеющих сопутствующие заболевания, характеризуется агрессивным течением и неблагоприятным прогнозом. В ряде исследований было показано, что медиана ОВ пациентов с наличием экстрамедуллярных опухолевых образований вдвое ниже, чем у больных, у которых ММ протекает с костными плазмоцитомами.

В докладе «Современный взгляд на рецидивы множественной миеломы. Клинический случай» **М.М. Чукавина** представила собственное клиническое наблюдение пациента 70 лет с ММ, протекающей с экстрамедуллярным вовлечением тонкой кишки, мягких тканей спины, надпочечников. У больного на момент начала противоопухолевой терапии (режим VCD) имела место сопутствующая кардиальная патология. После 3 курсов терапии развились перфорация тонкой кишки и тромбоэмболия легочной артерии, что потребовало длительного лечения возникших осложнений. В дальнейшем пациенту проводили терапию в режиме D-Rd с выраженным противоопухолевым эффектом (регрессом большинства

CC BY 4.0

экстрамедуллярных очагов, достижением глубокого ответа – ОХЧР), удовлетворительной переносимостью и отсутствием значимых нежелательных явлений. Докладчик подчеркнула, что выбор в пользу данной программы терапии 2-й линии у пациента с коморбидностью и ММ высокого риска был сделан на основании результатов исследования POLLUX. В анализе продемонстрировано преимущество применения даратумумаба в виде увеличения медианы ВБП (в 2,5 раза), достижения полной ремиссии (в 2 раза чаще) и частоты достижения МОБ-негативного статуса (33 и 7 % соответственно) по сравнению с результатами лечения пациентов, которые не получали это МКА. Результаты данного исследования позволяют надеяться на достижение продолжительной ремиссии ММ высокого риска в представленном клиническом наблюдении.

Успехи в понимании молекулярного патогенеза ММ, разработка и внедрение в клиническую практику МКА (в 1-ю и последующие линии терапии) привели к улучшению прогноза заболевания. Обнаружение сигнальных молекул активации лимфоцитов (SLAM) и одного из рецепторов SLAMF7, экспрессируемого иммунными и опухолевыми плазматическими клетками, послужило основой для создания анти-SLAMF7-антитела элотузумаба. Данное МКА обладает двойным механизмом действия, включающим антителозависимую клеточную цитотоксичность и прямую активацию NK-клеток, а в комбинации с леналидомидом приводит к большей активации последних, усилению продукции интерферона γ и большему уничтожению опухолевых клеток, чем при использовании в монорежиме.

Применение элотузумаба в комбинации с леналидомидом и дексаметазоном (режим Elo-Rd) у больных РРММ основано на результатах исследования III фазы ELOQUENT-2, которые показали преимущество добавления элотузумаба к комбинации Rd в достижении выживаемости во всех подгруппах пациентов наряду с управляемым профилем безопасности. Небольшая частота эпизодов индуцированной миелосупрессии III–IV степени определяет целесообразность использования этого режима у пожилых и ослабленных больных.

В докладе «Роль моноклональных антител в терапии первого и последующего рецидивов множественной миеломы» **Ю.Е. Рябухина** представила клиническое наблюдение пациента с РРММ, которому была инициирована терапия в режиме Elo-Rd после 1 линии предшествующего лечения. Докладчик сообщила о результатах рандомизированного исследования III фазы ELOQUENT-2 (рис. 3, 4) [5], показавших достоверное увеличение как ВБП в группе больных, получавших терапию Elo-Rd, по сравнению с пациентами, не получавшими данное МКА, при медиане наблюдения >70 мес (19,4 мес против 14,9 мес, $p = 0{,}0005$), так и ОВ (48,3 мес против 39,6 мес, $p = 0{,}0408$). Были отмечены дополнительные преимущества терапии элотузумабом в увеличении ОВ в подгруппах больных с неблагоприятным прогнозом (ММ высокого риска, рефрактерность к последней предшествующей линии терапии, высокий цитогенетический риск).

Руководствуясь результатами исследования III фазы ELOQUENT-2, пациенту 66 лет, получившему по поводу ММ (IIIA стадия по Durie–Salmon) 3 курса терапии в режиме VCD с достижением стабилизации заболевания и отсутствием клинического эффекта, была инициирована терапия в режиме Elo-Rd, которая к настоящему времени проводится в течение 2,5 года. Докладчик отметила значительное клиническое улуч-

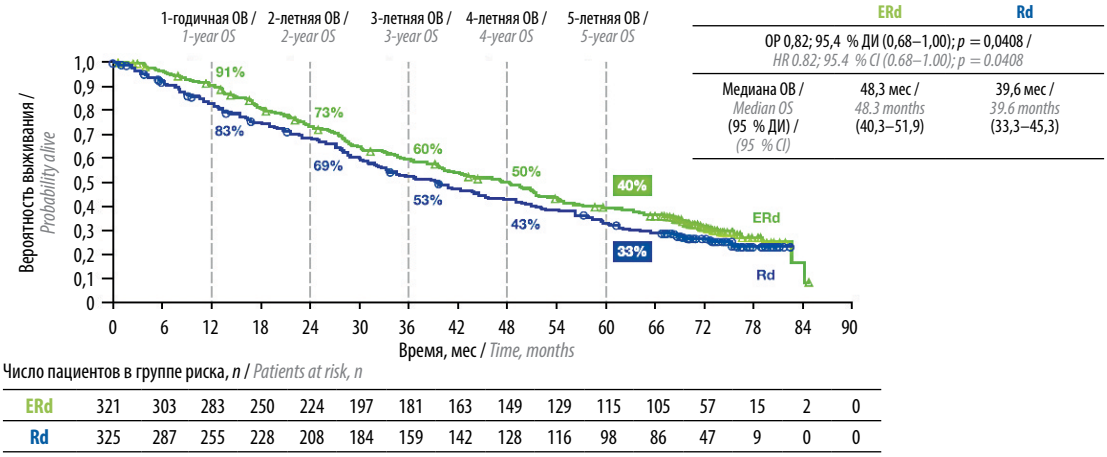

Рис. 3. *Исследование III фазы ELOQUENT-2. Результаты окончательного анализа: общая выживаемость (ОВ) [5]. ОР – отношение рисков; ДИ – доверительный интервал; ERd – элотузумаб + леналидомид и дексаметазон; Rd – леналидомид и дексаметазон*

Fig. 3. *ELOQUENT-2 phase III trial. Results of final analysis: overall survival (OS) [5]. HR – hazard ratio; CI – confidence interval; ERd – elotuzumab plus lenalidomide and dexamethasone; Rd – lenalidomide and dexamethasone*

CC BY 4.0

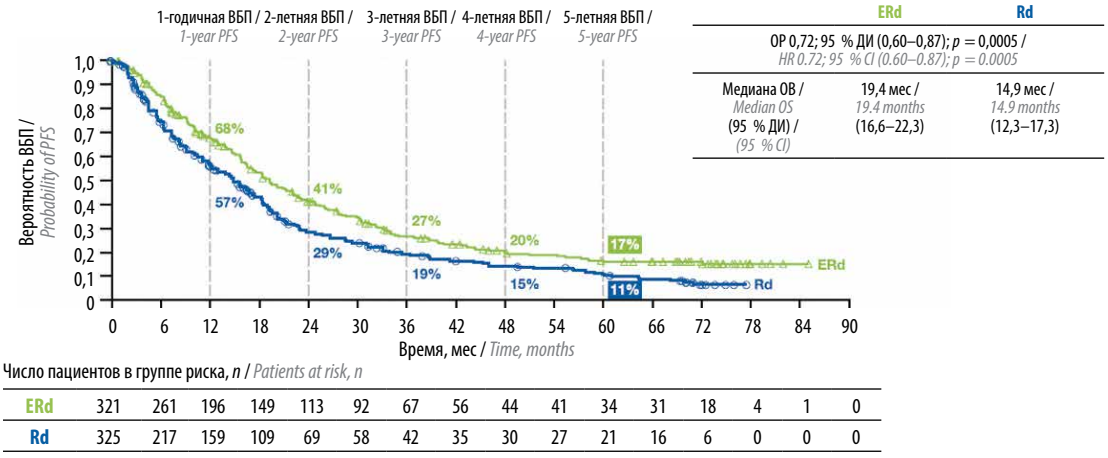

ERd	321	261	196	149	113	92	67	56	44	41	34	31	18	4	1	0
Rd	325	217	159	109	69	58	42	35	30	27	21	16	6	0	0	0

Рис. 4. *Исследование III фазы ELOQUENT-2. Результаты окончательного анализа: выживаемость без прогрессирования (ВБП) [5]. ОР – отношение рисков; ДИ – доверительный интервал; ERd – элотузумаб + леналидомид и дексаметазон; Rd – леналидомид и дексаметазон*

Fig. 4. *ELOQUENT-2 phase III trial. Results of final analysis: progression free survival [5]. HR – hazard ratio; CI – confidence interval; ERd – elotuzumab plus lenalidomide and dexamethasone; Rd – lenalidomide and dexamethasone*

шение, нормализацию уровней гемоглобина и общего белка, увеличение скорости клубочковой фильтрации уже после 2 курсов проводимого лечения наряду с достижением частичной ремиссии согласно критериям Международной рабочей группы по множественной миеломе (IMWG). В настоящее время сохраняется частичный ответ с дальнейшим прогрессивным снижением секреции парапротеина, планируется оценка МОБ-статуса.

Докладчик отметила, что в представленном наблюдении удовлетворительная переносимость терапии Elo-Rd наряду с благоприятным профилем безопасности, отсутствием гематологической токсичности и инфекционных эпизодов III–IV степени подчеркивают преимущества применения элотузумаба в составе триплета на более раннем этапе лечения пациентов с РРММ и позволяют надеяться на улучшение прогноза заболевания.

Тему современных подходов к лечению РРММ продолжила **Е.Ф. Клинушкина** в докладе «Современные подходы к терапии рецидивной и резистентной множественной миеломы». Докладчик остановилась на клинических рекомендациях (российских и EHA/ESMO (Европейской гематологической ассоциации/Европейского общества по медицинской онкологии)), содержащих режимы противоопухолевой лекарственной терапии РРММ, в которые включены МКА в составе триплетов. Было подчеркнуто, что выбор того или иного режима следует осуществлять не только исходя из факторов эффективности, безопасности и переносимости, но и принимая во внимание индивидуальные характеристики пациента, особенности течения ММ и доступность лекарственного обеспечения. Помимо таких МКА, как даратумумаб, элотузумаб, в составе триплетов для лечения РРММ применяется изатуксимаб. Особенности механизма его действия (как Fc-зависимые иммунные эффекторные механизмы, так и не зависимые, включающие прямую индукцию апоптоза, ингибирование ферментативной активности CD38, прямую активацию NK-клеток, усиление прямой и опосредованной иммунными клетками цитотоксичности в комбинации с помалидомидом) предполагают комплексное влияние на опухолевый процесс и улучшение прогноза при рефрактерном или рецидивирующем течении ММ, особенности биологии которой проявляются в образовании опухолевых клонов в процессе проводимой терапии.

Представлены результаты проведенных исследований по оценке эффективности и безопасности применения изатуксимаба в составе триплетов в лечении РРММ: в комбинации с карфилзомибом и дексаметазоном (режим Isa-Kd, исследование IKEMA) и в сочетании с помалидомидом и дексаметазоном (режим Isa-Pd, исследование ICARIA-MM).

В исследовании IKEMA при медиане наблюдения 44 мес применение режима Isa-Kd обеспечило увеличение ВБП по сравнению с результатами пациентов, которые не получали изатуксимаб (35,7 и 19,2 % соответственно), во всех подгруппах, в том числе с неблагоприятным прогнозом (рис. 5) [6].

Важно отметить, что полная ремиссия и строгая полная ремиссия наблюдались чаще в группе пациентов, получавших Isa-Kd, по сравнению со 2-й группой (44,1 и 28,5 % соответственно) при сопоставимой ЧОО (86,6 и 83,7 % соответственно). Преимущество использования изатуксимаба заключалось также в достижении МОБ-негативного статуса: 33,5 % – в группе Isa-Kd и 15,4 % – в группе Kd.

В исследовании ICARIA-MM оценивали эффективность изатуксимаба в комбинации с Pd по сравнению

CC BY 4.0

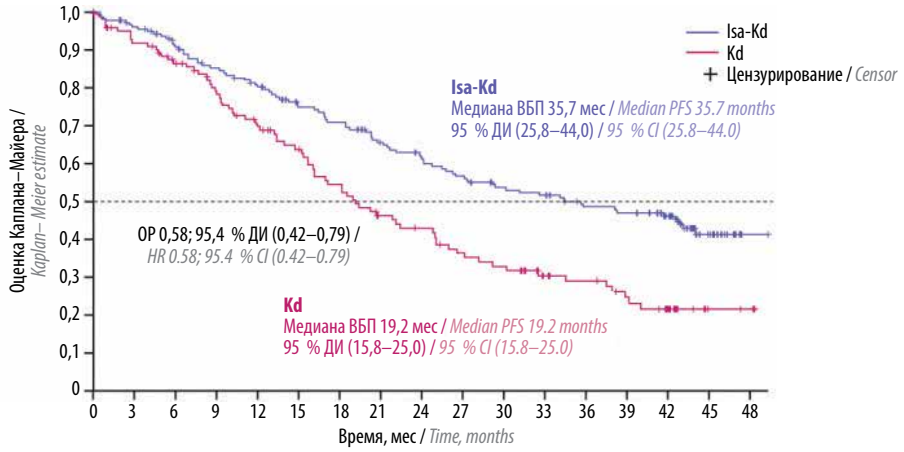

Число пациентов в группе риска, *n* / *Patients at risk, n*

Isa-Kd	179	164	151	136	127	114	108	95	88	81	75	72	64	62	50	18	1
Kd	123	108	99	85	73	63	53	43	39	32	29	23	21	16	10	3	2

Рис. 5. *Исследование IKEMA. Выживаемость без прогрессирования (ВБП) в группах Isa-Kd (изатуксимаб, карфилзомиб, дексаметазон) и Kd (карфилзомиб, дексаметазон) при медиане наблюдения 44 мес [6]. ОР – отношение рисков; ДИ – доверительный интервал*

Fig. 5. *IKEMA trial. Progression-free survival (PFS) in Isa-Kd (isatuximab, carfilzomib, dexamethasone) and Kd (carfilzomib, dexamethasone) groups for median follow-up of 44 months [6]. HR – hazard ratio; CI – confidence interval*

с режимом Pd. У большинства пациентов в обеих группах наблюдалась рефрактерность к леналидомиду либо двойная рефрактерность. При медиане наблюдения 35,3 мес применение изатуксимаба привело к увеличению ВБП в группе Isa-Pd на 5,2 мес по сравнению с группой Pd (рис. 6) [7].

Преимущество использования изатуксимаба также проявилось в частоте и глубине противоопухолевого ответа. Если в группе Isa-Pd ОХЧР и более глубокий ответ были достигнуты в 38,3 % случаев при ЧОО 63,0 %, то в группе Pd эти показатели составили 10,5 и 33,3 % соответственно.

Докладчик представила собственные данные о применении изатуксимаба в терапии РРММ. Из 13 находящихся под наблюдением пациентов, получивших на ранних этапах бортезомиб, леналидомид (режимы VCD, VRd), даратумумаб, а также ауто-ТГСК, 12 больным проведено лечение в режиме Isa-Pd и 1 пациенту – в режиме Isa-Kd. При медиане наблюдения 10 мес ЧОО составила 33,4 %, стабилизация достигнута в 25 % слу-

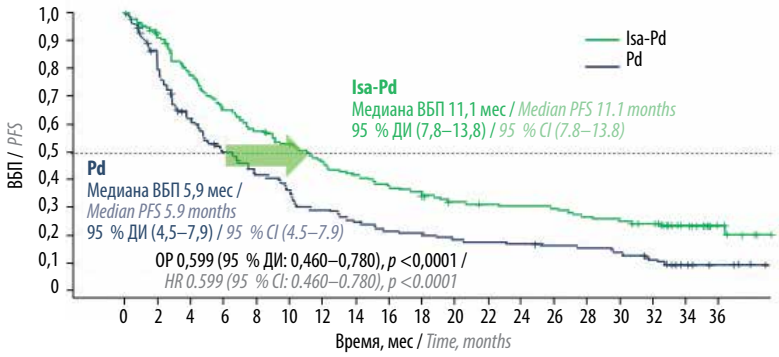

Число пациентов в группе риска, *n* / *Patients at risk, n*

Isa-Pd	154 (0)	119 (10)	94 (10)	79 (11)	65 (12)	56 (12)	50 (12)	41 (15)	39 (16)	36 (16)	32 (16)	22 (24)	9 (37)
Pd	153 (0)	90 (17)	65 (20)	53 (20)	38 (20)	31 (20)	26 (20)	23 (20)	22 (20)	20 (21)	17 (21)	10 (23)	4 (29)

Рис. 6. *Исследование ICARIA-MM. Выживаемость без прогрессирования (ВБП) в группах Isa-Pd (изатуксимаб, помалидомид, дексаметазон) и Pd (помалидомид, дексаметазон) при медиане наблюдения 35,3 мес (n = 302) [7]. ОР – отношение рисков; ДИ – доверительный интервал*

Fig. 6. *IKEMA-MM trial. Progression-free survival (PFS) in Isa-Pd (isatuximab, pomalidomid, dexamethasone) and Pd (pomalidomid, dexamethasone) groups for median follow-up of 35.3 months (n = 302) [6]. HR – hazard ratio; CI – confidence interval*

CC BY 4.0

чаев. Автор доклада отметила управляемый профиль безопасности терапии: негематологическая токсичность проявлялась в виде 2 эпизодов пневмонии и 1 эпизода фибрилляции предсердий; гематологическая токсичность была представлена анемией, тромбоцитопенией и нейтропенией I–II степени.

В заключение докладчик подчеркнула необходимость применения новых высокоэффективных лекарственных агентов (МКА и их комбинаций) с управляемым профилем безопасности на более ранних этапах терапии ММ с использованием персонализированного подхода, что, несомненно, улучшит прогноз заболевания во всех группах пациентов с РРММ.

Помимо серии докладов, посвященных терапии ВДММ и РРММ, на конференции были рассмотрены особенности диагностики и лечения редкого миелопролиферативного заболевания, характеризующегося клональным гемопоэзом тучных клеток, – мастоцитоза. Согласно современной классификации, наряду с кожной формой и тучноклеточной саркомой выделяют системный мастоцитоз, который может ассоциироваться с гематологическим новообразованием. Результаты клинического опыта ведущих медицинских учреждений (НМИЦ гематологии и НИИ детской онкологии, гематологии и трансплантологии им. Р.М. Горбачевой) показали, что может наблюдаться как ассоциированное миелоидное, так и ассоциированное лимфоидное новообразование. Среди ассоциированых миелоидных новообразований встречались хронический миеломоноцитарный лейкоз, истинная полицитемия, миелодиспластический синдром, острый лейкоз, миелоидная саркома, а в группе ассоциированных лимфоидных новообразований – ММ, лимфома Ходжкина, фолликулярная лимфома, болезнь Вальденстрема [8, 9].

Особенности диагностики и терапии системного мастоцитоза на примере клинического наблюдения продемонстрировала **М.И. Маслова** в докладе «Алгоритмы диагностики и терапии системного мастоцитоза». В связи с наличием симптомов интоксикации, спленомегалии, тромбоцитопении, прогрессирующего лейкоцитоза с эозинофилией пациенту с подозрением на развитие миелопролиферативного заболевания было проведено диагностическое обследование в соответствии с имеющимися клиническими рекомендациями. Результаты гистологического и последующего иммуногистохимического исследования трепанобиоптата костного мозга в совокупности с обнаружением мутации гена *C-KIT*, наличием высокого уровня триптазы в сыворотке крови и данными инструментальных методов обследования позволили установить диагноз системного мастоцитоза, ассоциированного с хроническим миелопролиферативным заболеванием. Тактика лечения заключалась в циторедуктивной терапии гидроксикарбамидом с последующим добавлением мидостаурина, который пациент получает в настоящее время. Достигнут положительный противоопухолевый эффект в виде значительного клинического улучшения, уменьшения размеров селезенки, редукции гиперлейкоцитоза и эозинофилии, а также уменьшения зависимости от гемотрансфузий. Докладчик подчеркнула необходимость мультидисциплинарного подхода к тактике ведения пациента и диагностическому обследованию.

Большое внимание на конференции было уделено сопроводительной терапии, необходимость в которой возникает как в дебюте ММ, так и при развитии осложнений противоопухолевого лечения. Симптоматическая ММ характеризуется литическим поражением костей, обусловленным повышенной активностью остеокласт-активирующих факторов, индуцируемых клональными плазматическими клетками, вследствие чего увеличивается резорбция кости с возникновением патологических переломов и болевого синдрома. При разрушении кортикального слоя кости и распространении мягкотканного компонента в окружающие ткани может развиться компрессия спинного мозга и неврологический дефицит. Важным аспектом при возникновении компрессионных патологических переломов тел позвонков является применение хирургической тактики, в частности ламинэктомии с декомпрессией спинного мозга и удалением мягкотканного компонента. При вовлечении трубчатых костей хирургическое лечение (эндопротезирование, остеосинтез) обеспечивает значительное уменьшение боли, предотвращение или стабилизацию патологических переломов, восстановление функции конечности.

Выбор тактики онкоортопедического хирургического лечения в зависимости от прогноза и объема поражения костного скелета является актуальной задачей. В докладе «Тактика хирургического лечения у пациентов с метастатическим поражением трубчатых костей» **А.О. Ахов** остановился на особенностях и результатах хирургического лечения пациентов с метастазами в длинные трубчатые кости, представив собственные данные. У большинства пациентов (52,2 %) был верифицирован метастатический рак молочной железы, в 27,7 % случаев – рак почки, ММ с деструкцией длинных трубчатых костей была диагностирована в 4,4 % случаев, при этом всем больным в последующем был выполнен остеосинтез. Угроза патологического перелома той или иной кости была выявлена в 51 % случаев, состоявшийся перелом диагностирован у 49 % пациентов. Докладчик сообщил о показаниях к эндопротезированию (солитарное поражение, состоявшийся патологический перелом эпифизов длинных костей, наличие мягкотканного компонента), сроках активизации после выполненного вмешательства и методах реабилитации; остановился на показаниях к погружному или накостному остеосинтезу, осуществляемому в первую очередь при состоявшемся патологическом переломе в метадиафизарной зоне. Затем докладчик представил ряд клинических наблюдений, демонстри-

CC BY 4.0

рующих эффективность данных хирургических методов и анатомо-функциональные результаты лечения. В заключение автор доклада отметил, что выбор того или иного метода хирургического лечения обусловлен рядом факторов, включающих не только рентгенологическую картину и объем поражения, но и предполагаемый противоопухолевый ответ.

Помимо наличия костных плазмоцитом, течение ММ может осложняться развитием почечной недостаточности (ПН), обусловленной как особенностями патогенеза (миеломная нефропатия), так и наличием у пациента сопутствующих заболеваний, а также токсическим действием противоопухолевых агентов (синдром лизиса опухоли). Почти у половины пациентов на момент диагностики ММ выявляют ПН, в ряде случаев требующую проведения сеансов гемодиализа и являющуюся фактором неблагоприятного прогноза, влияющим на ОВ.

Подходы к тактике ведения пациентов с ММ и ПН были представлены в докладе **Е.Г. Громовой** «Современные возможности противоопухолевой терапии больных множественной миеломой с сопутствующей почечной недостаточностью». Докладчик отметила, что развитие острого почечного повреждения вследствие миеломной нефропатии является показанием к началу специфической противоопухолевой терапии в кратчайшие сроки с целью достижения почечного и гематологического ответа, и остановилась на алгоритме выбора того или иного противоопухолевого агента и их комбинаций, сделав акцент на возможности проведения высокодозной химиотерапии с ауто-ТГСК у пациентов с ММ и ПН. В ряде случаев необходимо осуществлять заместительную почечную терапию, вариантами которой в настоящее время являются плазмаферез/плазмофильтрация, гемодиализ/гемо(диа)фильтрация и др. Если первый метод для лечения ПН у пациентов с ММ используется реже (вследствие сохранения внесосудистого объема свободных легких цепей), а основным показанием к его выполнению остается гипервискозный синдром, то проведение гемодиализа с использованием HCO-мембран остается актуальным и клинически эффективным.

Докладчик продемонстрировала результаты рандомизированных исследований (EuLITE и MYRE), посвященных сравнению эффективности применения данного варианта гемодиализа с высокопоточным гемодиализом, которые не выявили статистически значимых различий. Автор доклада отдельно остановилась на перспективных методах гемодиафильтрации с регенерацией ультрафильтрата путем адсорбции в смоле, что позволяет удалять также продуцируемые цитокины, и технологии CPFA – двойной плазмофильтрации (сочетающей плазмофильтрацию, адсорбцию и гемофильтрацию).

Представлены также другие варианты мембран, используемых при гемодиализе: адсорбирующая полиметилметакрилатная, мембрана MCO и SUPRA-HFR, различающиеся по степени элиминации свободных легких цепей. В заключение сделан акцент на необходимости применения персонализированного подхода с ориентацией на клинические рекомендации по тактике лечения при развитии ПН не только у пациентов с ММ, но и с новообразованиями негемопоэтической природы.

Проведение оптимальной анальгетической терапии хронического болевого синдрома, присутствующего у многих пациентов с ММ, а также введение ряда противоопухолевых лекарственных агентов возможно с применением эластомерных помп (ЭМП), механических регуляторов потока, инфузоматов (стационарных и амбулаторных), обеспечивающих прежде всего необходимую скорость инфузии. Об особенностях применения, показаниях к использованию данных устройств, а также о преимуществах и недостатках рассказал **М.И. Ахмедов** в докладе «Микроинфузионные системы в онкогематологии». Докладчик представил данные исследований, результаты которых продемонстрировали преимущества использования ЭМП в амбулаторных условиях, такие как возможность проведения пролонгированной инфузии с постоянной концентрацией антибиотика в крови, доставка химиопрепаратов в виде суточной инфузии без потери химической и физической стабильности растворов цитостатиков, экономическая эффективность. В представленных клинических наблюдениях продемонстрированы преимущества применения ЭМП у пациентов с гемобластозами (портативность, простота использования, мобильность), позволившие значимо улучшить качество жизни.

Хронический болевой синдром, обусловленный наличием остеодеструкций у пациентов с ММ, требует назначения оптимальной анальгетической терапии. В процессе проводимого противоопухолевого лекарственного лечения возможны развитие быстрого лизиса опухоли, а также возникновение тяжелых инфекционных осложнений. В таких ситуациях оправданно начало интенсивной терапии в кратчайшие сроки.

В докладе «Точки взаимодействия реаниматолога и гематолога в комплексном лечении множественной миеломы» **В.Е. Груздев** остановился на особенностях тумор-лизис-синдрома, являющегося неотложным состоянием и характеризующегося выраженными электролитными нарушениями (развитием гиперурикемии, гиперкалиемии, гиперфосфатемии, гипокальциемии и метаболического ацидоза), привел критерии диагностики, методы профилактики и алгоритм мониторинга данного осложнения. Развитие фебрильной нейтропении вследствие миелосупрессивного действия противоопухолевых агентов повышает риск возникновения тяжелых инфекционных осложнений, в связи с чем обоснованным является назначение эмпирической антибактериальной терапии. Докладчик подчеркнул, что инфекции остаются ведущей причиной летальности

CC BY 4.0

в отделениях реанимации и интенсивной терапии, при этом у 70 % поступивших в экстренном порядке больных диагностируют сепсис или септический шок. С целью снижения летальности целесообразно назначение оптимальной антибактериальной терапии в кратчайшие сроки (в течение 1–3 ч) и санация локуса инфекции, поскольку, по данным литературы, выживаемость с каждым последующим часом задержки начала антибактериальной терапии снижается в среднем на 7,6 % [10]. Автор доклада сообщил о показаниях к назначению эмпирической, деэскалационной и целенаправленной терапии и отдельно остановился на остающейся актуальной проблеме резистентности, представив алгоритм диагностического обследования и выбора тактики последующей целенаправленной антибактериальной терапии. На клиническом примере было продемонстрировано применение данного алгоритма у пациента с ММ и флегмоной, развившейся на фоне фебрильной нейтропении после проведенного курса противоопухолевой лекарственной терапии.

Докладчик остановился на принципах анальгетической терапии хронического болевого синдрома, обусловленного особенностями патогенеза ММ и развитием остеодеструкций, подчеркнув необходимость соблюдения принципа мультимодальности и преемственности, а также возможности персонифицированного подхода. Такая тактика позволит значительно улучшить качество жизни пациентов с ММ.

Среди инфекционных осложнений, развивающихся у пациентов на фоне индуцированной миелосупрессии, длительного агранулоцитоза (при лечении острых лейкозов, у реципиентов гемопоэтических стволовых клеток, в процессе иммуносупрессивной терапии, проводимой по поводу реакции «трансплантат против хозяина»), инвазивный аспергиллез (ИА) является одним из самых частых плесневых микозов. Реже диагностируют мукормикоз, гиалогифомикоз, феогифомикоз.

В настоящее время в клинической практике для лечения ИА рекомендовано использовать вориконазол, позаконазол и изавуконазол. Выбор того или иного агента зависит от ряда факторов и определяется клинической эффективностью, токсичностью и возможностью в последующем продолжить терапию в амбулаторных условиях.

У иммунокомпрометированных больных на начальном этапе развития грибковой инфекции отличия между ИА и мукормикозом практически отсутствуют, дифференциальная диагностика затруднена, что позволяет считать выбор превентивной терапии новым противогрибковым препаратом из группы триазолов изавуконазолом обоснованным.

В докладе «Инвазивный аспергиллез – опасное осложнение: какие возможности у нас есть сегодня?» **Ю.С. Осипов** обозначил актуальность проблемы ИА, представив результаты одноцентрового ретроспективного исследования, продемонстрировавшие высокие частоту развития инвазивных грибковых инфекций и 90-дневную летальность в группе больных острым миелоидным лейкозом. При этом в большинстве наблюдений этиология не была уточнена, а ИА был диагностирован лишь в 18 % случаев. Докладчик описал современные подходы к диагностике ИА, достоинства и недостатки того или иного метода, в частности, остановился на выполнении бронхоальвеолярного лаважа с возможностью последующих исследований в этом материале аспергиллезного антигена галактоманнана, *Aspergillus* методом полимеразной цепной реакции (ПЦР) и культурального анализа в совокупности с выявлением галактоманнана в сыворотке крови.

Приведены результаты ретроспективных когортных исследований, включивших пациентов с гемобластозами высокого риска, которым при подозрении на инвазивную грибковую инфекцию был выполнен бронхоальвеолярный лаваж с последующим ПЦР-исследованием *Aspergillus* и *Mucorales*. В большинстве случаев был установлен диагноз вероятного или доказанного ИА, реже – мукормикоза. Автор доклада сообщил об особенностях диагностики и выявления ИА, мукормикоза, дал оценку чувствительности и специфичности ПЦР-диагностики, подчеркнул, что ПЦР-диагностика *Mucorales* является полезным дополнением к рутинному анализу бронхоальвеолярного лаважа при труднодиагностируемых инвазивных легочных инфекциях, однако для установления диагноза ИА этот метод диагностики *Aspergillus* не имеет решающего значения.

Следует помнить и о наличии коинфекции. Докладчик остановился на вопросах распространенности того или иного вида *Aspergillus* (наиболее часто *A. fumigatus, A. flavus, A. niger, A. terreus*), отметив их гетерогенность и вследствие этого различную чувствительность к антимикотикам. Он представил фармакологические особенности вориконазола, позаконазола, изавуконазола и привел клиническое наблюдение пациента с инвазивным микозом, которому проводили терапию вориконазолом, на фоне чего была заподозрена коинфекция с разным паттерном чувствительности. Антимикотическая терапия была скорректирована и начато лечение изавуконазолом, приведшее к полному ответу. Докладчик отметил такие преимущества изавуконазола, как способность проникать в центральную нервную систему и накапливаться в должных терапевтических концентрациях в веществе головного мозга, вследствие чего возможно его использование в терапии инвазивных микозов с поражением центральной нервной системы. В другом клиническом наблюдении пациент с мукормикозом легких и гематогенной диссеминацией в центральную нервную систему получил лечение изавуконазолом с выраженным положительным эффектом.

В заключение докладчик отметил, что проблема выявления инвазивных микозов остается актуальной прежде всего вследствие наличия объективных слож-

CC BY 4.0

ностей диагностики, вероятности развития коинфекции. Целесообразно раннее применение антимикотиков, обладающих наряду с высокой эффективностью управляемым профилем безопасности.

Проведение противоопухолевой терапии может сопровождаться развитием гематологической токсичности и, в частности, тромбоцитопении. У ряда пациентов с гематологическими заболеваниями и имеющих хроническую патологию также выявляют тромбоцитопению, генез которой требует проведения дифференциальной диагностики. В докладе «Подходы к осложнениям у гематологических больных» **С.Г. Захаров** обратил внимание на проблему иммунной тромбоцитопении (ИТП), показав собственные данные регистра за период с 2009 по 2005 гг., ошибки диагностики по данным клинической практики и подходы к терапии. Представлены 2 основных направления лечения ИТП, включающие воздействие на аутоиммунный процесс и уменьшение разрушения тромбоцитов, а также на стимуляцию выработки тромбоцитов. Докладчик дал характеристику применяемых в лечении ИТП тех или иных лекарственных агентов, привел данные об их эффективности и безопасности. В частности, использование глюкокортикостероидов (ГКС) приводит к развитию осложнений со стороны разных органов и систем, а при длительном лечении развиваются остеонекроз, надпочечниковая недостаточность, синдром Кушинга, гипергликемия, миопатия, психические и когнитивные нарушения, иммуносупрессия, задержка роста и полового развития. Более чем у половины пациентов с ИТП могут наблюдаться сочетанные побочные эффекты терапии ГКС. В связи с этим в последнее время многие эксперты рекомендуют сократить продолжительность терапии ГКС.

Применяемые в клинической практике агонисты тромбопоэтиновых рецепторов, такие как ромиплостим, элтромбопаг и аватромбопаг, отличаются по механизму действия и способу введения, но обладают равнозначной эффективностью, по собственным данным докладчика. Дана подробная характеристика эффективности и безопасности аватромбопага, его фармакокинетики и фармакодинамики. Помимо ИТП, приведены другие показания к терапии агонистами тромбопоэтиновых рецепторов (аватромбопагом). Наличие хронических заболеваний печени, в частности цирроза, может приводить к развитию тромбоцитопении, обусловленной секвестрацией тромбоцитов в селезенке (вследствие гиперспленизма), миелосупрессией (вследствие злоупотребления алкоголем, наличия вирусного гепатита), снижением продукции тромбопоэтина и пролиферации мегакариоцитов, а также сепсисом. Докладчик представил алгоритм оценки кровотечения и подходы к коррекции тромбоцитопении у пациентов с хроническими заболеваниями печени.

Докладчик также остановился на актуальной проблеме тромбоцитопении, индуцированной проведенной химиотерапией по поводу того или иного злокачественного новообразования (ЗНО), в том числе гемобластоза, и привел данные рандомизированного исследования III фазы по оценке эффективности и безопасности аватромбопага у пациентов с индуцированной тромбоцитопенией на фоне химиотерапии по поводу ЗНО негематологической природы. Результаты показали эффективность аватромбопага в виде увеличения наименьшего числа тромбоцитов по сравнению с контрольной группой наряду с управляемым профилем безопасности [11]. В заключение была подчеркнута целесообразность перехода на терапию агонистами тромбопоэтиновых рецепторов, характеризующихся устойчивым тромбоцитарным ответом, при отсутствии значимого эффекта от лечения ГКС, продолжительность которого должна быть ограничена вследствие развития нежелательных явлений.

Наряду с тромбоцитопенией актуальной остается проблема анемии, наблюдаемой у пациентов как на амбулаторном этапе, так и в стационаре, имеющей разную этиологию, гетерогенные симптомы и в ряде случаев значимо ухудшающей качество жизни и усугубляющей течение хронических заболеваний. В клинической амбулаторной практике наиболее часто встречаются железодефицитная, B_{12}- и фолиеводефицитная анемии, гемолитические, наследственные (β-талассемия, наследственный микросфероцитоз и др.), а также анемия хронического заболевания (АХЗ). С целью дифференциальной диагностики применяют различные тесты, в большинстве случаев необходимо исследовать обмен железа.

В докладе «Дефицит железа и железодефицитная анемия у онкологических пациентов на амбулаторном этапе. Взгляд гематолога» **Ю.Е. Рябухина** остановилась на вопросе дифференциальной диагностики наиболее часто встречающихся видов анемии в амбулаторной практике медицинского учреждения; рассмотрела особенности патогенеза АХЗ, наблюдаемой у пациентов со ЗНО, ключевыми аспектами которого являются неадекватная продукция эндогенного эритропоэтина вследствие опухолевой инфильтрации костного мозга и миелосупрессивного действия цитостатиков, нарушение метаболизма железа с развитием его функционального дефицита за счет повышенной секреции опухолевыми клетками цитокинов и активации синтеза гепсидина. Другими причинами развития АХЗ у пациентов со ЗНО являются острая или хроническая кровопотеря, гемолиз (возникающий из-за абсорбции на мембране эритроцитов токсических агентов, что приводит к снижению ее устойчивости и более быстрому разрушению эритроцитов), а также нутритивная недостаточность. Докладчик отметила, что наряду с другими диагностическими тестами целесообразно выполнение исследования обмена железа, включающего определение концентрации сывороточного железа, ферритина, общей и латентной железосвязывающей способностей, трансферрина и насыщения трансферрина железом.

CC BY 4.0

У пациентов со ЗНО может иметь место как функциональный, так и абсолютный дефицит железа вследствие развития кровотечения различной этиологии, проведенных хирургических вмешательств, наличия сопутствующих воспалительных заболеваний кишечника, особенностей питания или на фоне терапии эритропоэтинстимулирующими препаратами. Докладчик представила современные подходы к терапии АХЗ и коррекции железодефицита, подчеркнув преимущества в эффективности и безопасности парентеральных препаратов железа у пациентов пожилого возраста, составляющих основную когорту и имеющих сопутствующие заболевания.

Автор доклада привела собственные данные по случайной выборке пациентов с АХЗ и железодефицитной анемией: большинство пациентов с железодефицитной анемией были молодого возраста; все пациенты пожилого возраста с абсолютным дефицитом железа имели клинически значимые сопутствующие заболевания (сердечно-сосудистые, хроническую болезнь почек, хроническую почечную недостаточность); у части пациентов наряду с дефицитом железа были диагностированы недостаток витамина B_{12} или B_9. Отмечены результаты исследований, убедительно продемонстрировавших, что наличие дефицита железа у пациентов с сердечной недостаточностью усугубляет ее течение, повышая вероятность госпитализации и риск смерти, а применение лекарственных форм железа для внутривенного введения статистически значимо снижало эти риски по сравнению с пациентами, которым парентеральная ферротерапия не проводилась [12–14].

Докладчик представила клинические наблюдения, остановившись на особенностях диагностики дефицита железа у пожилых пациентов с сопутствующей патологией. В одном случае у пациента было диагностировано сердечно-сосудистое заболевание (ССЗ), по поводу которого планировалось выполнить стентирование коронарной артерии, выявлен дефицит витамина B_9, а также верифицирован моноклональный В-клеточный лимфоцитоз, требующий лишь динамического наблюдения. У другого пациента с сопутствующими ССЗ и хронической болезнью почек дефицит железа сочетался с недостатком витамина B_{12}. В обоих случаях было проведено комплексное обследование, результаты которого позволили определить дальнейшую оптимальную тактику лечения, в соответствии с которой с целью коррекции дефицита успешно использовалась лекарственная форма железа для внутривенного введения. В заключение докладчик подчеркнула целесообразность проведения парентеральной ферротерапии у пациентов пожилого возраста с мультиморбидной патологией в связи с высокой эффективностью, управляемым профилем безопасности, снижением зависимости от гемотрансфузий и клинико-лабораторным улучшением в кратчайшие сроки.

Тему анемии у пациентов со ЗНО продолжила **Д.А. Чекини** в докладе «Коррекция анемии. Опыт Клинического госпиталя “Лапино”». Докладчик описала особенности патогенеза и дала оценку лабораторным признакам, с высокой долей вероятности свидетельствующим о развитии данного вида анемии; представила алгоритм диагностического обследования и последующего лечения пациентов с сопутствующим дефицитом железа либо его отсутствием согласно имеющимся клиническим рекомендациям Российского общества клинической онкологии (RUSSCO) и Российского общества специалистов по поддерживающей терапии в онкологии (RASSC). Отмечены показания к гемотрансфузиям и имеющиеся ограничения этой тактики коррекции анемии, прежде всего из-за кратковременного эффекта и риска развития тромбоэмболических осложнений. В отличие от гемотрансфузий, применение эритропоэзстимулирующих препаратов (ЭСП) обеспечивает пролонгированное повышение уровня гемоглобина. В докладе были представлены показания к назначению, режим введения и особенности подбора дозы наиболее часто используемых ЭСП, среди которых наиболее широкий выбор дозировки имеет эпоэтин альфа, что дает возможность его эффективного и безопасного применения. Представлены результаты исследования, включившего группу пациентов с местно-распространенным колоректальным раком. Анализ показал, что в подгруппе пациентов с анемией и уровнем гемоглобина <90 г/л противоопухолевый ответ был статистически значимо хуже, чем у пациентов, у которых данный показатель был >90 г/л [15]. Далее докладчик остановилась на результатах применения ЭСП в собственной клинической практике. Анализ включил 17 пациентов со ЗНО и анемией, потребовавшей назначения ЭСП (эритропоэтин 40 000 МЕ 1 раз в неделю). В одном из наблюдений АХЗ с сопутствующим дефицитом железа была диагностирована у пациентки в дебюте местно-распространенного рака молочной железы, по поводу которого требовалось проведение химиотерапии. В связи с этим тактика лечения включала парентеральное введение железа с последующей инициацией терапии ЭСП (эпоэтин альфа 40 000 МЕ 1 раз в неделю). С учетом фармакокинетических и фармакодинамических характеристик эпоэтина альфа тенденция к увеличению уровня гемоглобина на фоне проводимой терапии ЭСП была зафиксирована перед началом 2-го курса химиотерапии и в дальнейшем отмечено пролонгированное постепенное повышение уровня гемоглобина. Докладчик отметила, что такая тактика позволила провести всю программу неоадъювантного лечения в полном объеме без нарушения межкурсовых интервалов, с соблюдением дозировки противоопухолевых агентов и улучшить качество жизни пациентки.

При длительно существующей анемии возникают тканевая гипоксия, тахикардия, увеличение сердечного выброса, дилатация кровеносных сосудов, снижается толерантность к физической нагрузке, увеличивается

CC BY 4.0

риск развития ишемической болезни сердца, сердечной недостаточности. Как было сказано ранее, анемия, наблюдаемая у пациентов с ССЗ, в частности с хронической сердечной недостаточностью, значительно ухудшает прогноз преимущественно вследствие снижения поступления кислорода к миокарду, ремоделирования желудочков, нейрогуморальной перестройки, повышенной секреции провоспалительных цитокинов. Снижение уровня гематокрита приводит к гипоксии и ишемии головного мозга. При наличии в анамнезе ССЗ, в частности инфаркта, стенокардии и хронической сердечной недостаточности, возрастает риск неблагоприятного исхода у пациентов с анемией и хронической болезнью почек.

У пациентов с ММ вследствие особенностей патогенеза этого лимфопролиферативного заболевания и в результате применения ряда противоопухолевых лекарственных агентов увеличивается риск развития ССЗ. В силу возраста у многих больных в дебюте ММ диагностируют гипертоническую болезнь, ишемическую болезнь сердца, аритмию, сахарный диабет, дислипидемию, являющиеся дополнительными факторами риска развития сердечно-сосудистых осложнений (ССО) при последующем проведении противоопухолевой терапии.

В докладе «Кардиологическая помощь больным с множественной миеломой и сопутствующей кардиальной патологией» **А.А. Ахобеков** остановился на особенностях патогенеза и факторах риска ССО у пациентов с ММ, подчеркнув актуальность рассматриваемой проблемы, прежде всего вследствие того, что ССО могут наблюдаться как в процессе противоопухолевой терапии, так и после ее завершения или через несколько лет, в первом случае приводя к увеличению межкурсовых интервалов и значительно ухудшая качество жизни пациентов с ММ. Докладчик отметил значительное влияние анемии, обусловленной как плазмоклеточной инфильтрацией костного мозга, так и ПН, нередко усугубляющей течение уже имеющихся у пациента ССЗ. Отмечены такие факторы риска (обусловленные патогенезом ММ), как гипервязкость, способствующая развитию транзиторных ишемических атак и образованию микротромбов в коронарных сосудах, а также AL-амилоидоз. При AL-амилоидозе сердца развивается рестриктивная кардиомиопатия, нарушается проводимость, возникают дисфункция предсердий и желудочковые аритмии.

В рамках доклада рассмотрены вопросы кардиотоксичности используемых противоопухолевых агентов и наиболее часто возникающих ССО проводимого специфического лечения, к которым относятся артериальная гипертензия, сердечная недостаточность, венозные тромбоэмболии. Докладчик описал алгоритм терапии артериальной гипертензии и подходы к ведению пациентов с сердечной недостаточностью, отметив, что в большинстве случаев возможно сочетание противоопухолевой терапии с кардиотропным лечением и профилактикой. Согласно рекомендациям по профилактике кардиотоксичности Европейского общества кардиологов, на 1-м этапе осуществляется базовая оценка сердечно-сосудистого риска (клинические симптомы, лабораторные тесты, инструментальные исследования) с определением низкого, промежуточного, высокого и очень высокого риска развития ССО. В зависимости от группы риска с определенным интервалом осуществляются дальнейшие контрольные динамические исследования. Автор доклада привел перечень используемых в настоящее время лекарственных препаратов для профилактики и лечения кардиотоксичности и отдельно остановился на проблеме развития венозных тромбоэмболических осложнений (ВТЭО), имеющих многофакторную этиологию и развивающихся прежде всего вследствие ограничения подвижности пациентов из-за хронического болевого синдрома, действия противоопухолевых лекарственных средств.

Докладчик дал оценку риск-адаптированным клиническим рекомендациям по профилактике и лечению кардиотоксичности. В заключение была подчеркнута необходимость применения мультидисциплинарного персонализированного подхода к лечению пациентов с ММ, входящих в группу высокого риска развития ССО.

Обсуждение проблемы ВТЭО у пациентов со ЗНО было продолжено **Е.А. Илюхиным** в докладе «Канцер-ассоциированный тромбоз: особенности ведения пациента, лечение». Докладчик рассмотрел алгоритм ведения пациентов с тромбозами глубоких вен, подчеркнув, что терапией выбора являются прямые оральные антикоагулянты (ПОАК), назначаемые с определенной продолжительностью в дозировке, зависящей от фазы антикоагуляции. Результаты сравнительных рандомизированных исследований по оценке эффективности и безопасности применения ПОАК (апиксабана и ривароксабана), продемонстрировали преимущества апиксабана. В крупных метаанализах было показано, что терапия апиксабаном сопровождается меньшим риском развития желудочно-кишечных и других кровотечений, особенно в группе пожилых и коморбидных больных, по сравнению с применением других ПОАК [16, 17]. Кроме того, по результатам одного из метаанализов отмечена тенденция к снижению риска развития рецидива ВТЭО [17].

Автор доклада представил рекомендации NCCN (Национальной сети по борьбе с раком США) по профилактике ВТЭО у госпитализированных и амбулаторных пациентов со ЗНО, отдельно остановившись на шкалах, используемых с целью оценки риска ВТЭО при ММ (IMPEDE и SAVED). В зависимости от набранного количества баллов применяют либо аспирин в дозе 81–375 мг/сут, либо антикоагулянты в профилактической дозе, либо варфарин. Терапию рекомендовано проводить в течение всего периода противоопухолевого лечения. В целях лечения ВТЭО (канцер-ассоцииро-

CC BY 4.0

ванных тромбозов) у пациентов со ЗНО предпочтительнее применение ПОАК вместо низкомолекулярного гепарина, – как при начальной, так и при поддерживающей терапии, что было продемонстрировано в ряде исследований. Было отмечено, что, согласно рекомендациям RUSSCO, противоопухолевую терапию можно проводить через несколько дней от начала антикоагулянтной терапии при развившихся ВТЭО в случае положительного клинического эффекта. В рекомендациях Ассоциации флебологов России определена тактика лечения тромбозов верхних (в зависимости от локализации по отношению к аксиллярным венам) и нижних (в зависимости от локализации по отношению к сафенофеморальному соустью) конечностей.

В заключение докладчик подчеркнул необходимость проведения тромбопрофилактики при госпитализации пациентов со ЗНО по любой причине (в частности, для выполнения хирургического вмешательства) с использованием низкомолекулярного гепарина или фондапаринукса с последующим ее продолжением в амбулаторных условиях, а для лечения уже возникших ВТЭО использовать ПОАК.

В заключительном слове **П.А. Зейналова** и **Т.А. Митина** подвели итоги конференции, выразив благодарность участникам и сделав акцент на необходимости мультидисциплинарного подхода не только с целью выбора оптимальной тактики ведения пациентов, но и для обмена клиническим опытом, совершенствования уже имеющихся знаний; отметили актуальность и важную практическую значимость представленных к обсуждению аспектов современной терапии гемобластозов и сопроводительного лечения.

Материал подготовили

Первин Айдыновна Зейналова
д.м.н., член-корр. РАН, профессор кафедры онкологии ФГАОУ ВО Первый Московский государственный медицинский университет им. И.М. Сеченова Минздрава России (Сеченовский Университет), заместитель руководителя Онкологического центра, заведующая отделением онкогематологии Клинического госпиталя «Лапино» группы компаний «Мать и дитя»;

Юлия Евгеньевна Рябухина
к.м.н., врач-гематолог, онколог поликлинического отделения Клинического госпиталя «Лапино» группы компаний «Мать и дитя»

Председатели:

Митина Татьяна Алексеевна, д.м.н., руководитель отделения клинической гематологии и иммунотерапии, профессор курса клинической трансфузиологии при кафедре анестезиологии и реанимации факультета усовершенствования врачей ГБУЗ МО «Московский областной научно-исследовательский клинический институт им. М.Ф. Владимирского», главный внештатный специалист-гематолог Минздрава Московской области

Зейналова Первин Айдыновна, д.м.н., член-корр. РАН, профессор кафедры онкологии ФГАОУ ВО Первый Московский государственный медицинский университет им. И.М. Сеченова Минздрава России (Сеченовский Университет), заместитель руководителя Онкологического центра, заведующая отделением онкогематологии Клинического госпиталя «Лапино» группы компаний «Мать и дитя»

Эксперты:

Аббасбейли Фируза Мазахировна, к.м.н., врач-гематолог, онколог отделения онкогематологии онкологического центра Клинического госпиталя «Лапино» группы компаний «Мать и дитя»

Ахмедов Мобил Илгарович, к.м.н., старший научный сотрудник группы высокодозной химиотерапии и трансплантации костного мозга Московского научно-исследовательского онкологического института им. П.А. Герцена – филиала ФГБУ «Национальный медицинский исследовательский центр радиологии» Минздрава России, доцент кафедры онкологии и онкохирургии ФГБОУ ВО «Российский университет медицины» Минздрава России

Ахобеков Альберт Амалиевич, к.м.н., врач-кардиолог, заведующий отделением кардиологии Клинического госпиталя «Лапино» группы компаний «Мать и дитя»

Ахов Андемиркан Олегович, врач-хирург, онколог отделения опухолей костей, кожи, мягких тканей онкологического центра Клинического госпиталя «Лапино» группы компаний «Мать и дитя»

CC BY 4.0

Громова Елена Георгиевна, д.м.н., врач отделения реанимации и интенсивной терапии № 1 ФГБУ «Национальный медицинский исследовательский центр онкологии им. Н.Н. Блохина» Минздрава России
Груздев Вадим Евгеньевич, к.м.н., заведующий отделением анестезиологии и реанимации онкологического центра Клинического госпиталя «Лапино» группы компаний «Мать и дитя»
Захаров Сергей Геннадьевич, к.м.н., врач-гематолог, старший научный сотрудник отделения клинической гематологии и иммунотерапии; доцент кафедры клинической трансфузиологии и гематологии ГБУЗ МО «Московский областной научно-исследовательский клинический институт им. М.Ф. Владимирского»
Илюхин Евгений Аркадьевич, к.м.н., вице-президент Ассоциации флебологов России, главный врач флебологической клиники «Медальп», руководитель направления «флебология» сети клиник «Reaclinic»
Клинушкина Елена Федоровна, врач-гематолог, заведующая отделением клинической гематологии и иммунотерапии ГБУЗ МО «Московский областной научно-исследовательский клинический институт им. М.Ф. Владимирского»
Маслова Мария Игоревна, врач-гематолог ГБУЗ МО «Одинцовская областная больница»
Осипов Юрий Сергеевич, врач отделения химиотерапии онкогематологических заболеваний и трансплантации костного мозга, ассистент кафедры факультетской терапии с клиникой Института медицинского образования ФГБУ «Национальный медицинский исследовательский центр им. В.А. Алмазова» Минздрава России
Романова Елена Алексеевна, к.м.н., врач-гематолог, заведующий гематологическим отделением ГБУЗ МО «Подольская областная клиническая больница»
Рябухина Юлия Евгеньевна, к.м.н., врач-гематолог, онколог поликлинического отделения Клинического госпиталя «Лапино» группы компаний «Мать и дитя»
Тимофеева Ольга Львовна, к.м.н., врач-гематолог, онколог отделения онкогематологии Онкологического центра Клинического госпиталя «Лапино» группы компаний «Мать и дитя»
Чекини Дженнет Ашировна, к.м.н., врач-онколог, заведующая онкологическим отделением противоопухолевой лекарственной терапии Онкологического центра Клинического госпиталя «Лапино» группы компаний «Мать и дитя»
Чукавина Марина Михайловна, врач-гематолог, заведующая гематологическим отделением ГБУЗ МО «Коломенская центральная районная больница»

ЛИТЕРАТУРА / REFERENCES

1. Verelst S.G.R., Blommestein H.M., De Groot S. et al. Long-term Outcomes in Patients With Multiple Myeloma: A Retrospective Analysis of the Dutch Population-based HAematological Registry for Observational Studies (PHAROS). Hemasphere 2018;2(4):e45. DOI: 10.1097/HS9.0000000000000045
2. Chari A., Rodriguez-Otero P., McCarthy H. et al. Subcutaneous daratumumab plus standard treatment regimens in patients with multiple myeloma across lines of therapy (PLEIADES): an open-label Phase II study. Br J Haematol 2021;192(5):869–78. DOI: 10.1111/bjh.16980
3. Mateos M.V., Dimopoulos M.A., Cavo M. et al. Daratumumab plus Bortezomib, Melphalan, and Prednisone for Untreated Myeloma. N Engl J Med 2018;378(6):518–28. DOI: 10.1056/NEJMoa1714678.
4. Dimopoulos M., San Miguel J., Belch A. et al. Daratumumab plus lenalidomide and dexamethasone *versus* lenalidomide and dexamethasone in relapsed or refractory multiple myeloma: updated analysis of POLLUX. Haematologica 2018;103(12):2088–96. DOI: 10.3324/haematol.2018.194282
5. Dimopoulos M.A., Lonial S., White D. et al. Elotuzumab, lenalidomide, and dexamethasone in RRMM: final overall survival results from the phase 3 randomized ELOQUENT-2 study. Blood Cancer J 2020;10(9):91. DOI: 10.1038/s41408-020-00357-4
6. Martin T., Dimopoulos M.A., Mikhael J. et al. Isatuximab, carfilzomib, and dexamethasone in patients with relapsed multiple myeloma: updated results from IKEMA, a randomized Phase 3 study. Blood Cancer J 2023;13(1):72. DOI: 10.1038/s41408-023-00797-8
7. Richardson P.G., Perrot A., San-Miguel J. et al. Isatuximab plus pomalidomide and low-dose dexamethasone *versus* pomalidomide and low-dose dexamethasone in patients with relapsed and refractory multiple myeloma (ICARIA-MM): follow-up analysis of a randomised, phase 3 study. Lancet Oncol 2022;23(3):416–27. DOI: 10.1016/S1470-2045(22)00019-5
8. Меликян А.Л., Гилязитдинова Е.А., Суборцева И.Н. и др. Системный мастоцитоз с ассоциированным гематологическим новообразованием нетучноклеточной природы. Вестник гематологии 2022;18(2):68–9.
Melikyan A.L., Gilyazitdinova E.A., Subortseva I.N. et al. Systemic mastocytosis with associated hematological neoplasm of non-mast cell origin Vestnik hematologii = Bulletin of Hematology 2022;18(2): 68–9.
9. Абдулхаликова З.К., Барабанщикова М.В., Байков В.В. и др. Сложности первичной диагностики у пациентов с подозрением на системный мастоцитоз. Онкогематология 2024;19(3):142–8. DOI: 10.17650/1818-8346-2024-19-3-142-148
Abdulkhalikova Z.K., Barabanshchikova M.V., Baykov V.V. et al. Difficulties of primary diagnosis in patients with suspected systemic mastocytosis. Onkogematologiya = Oncohematology 2024;19(3):142–8. (In Russ.). DOI: 10.17650/1818-8346-2024-19-3-142-148
10. Kumar A., Roberts D., Wood K.E. et al. Duration of hypotension before initiation of effective antimicrobial therapy is the critical determinant of survival in human septic shock. Crit Care Med 2006;34(6):1589–96. DOI: 10.1097/01.CCM.0000217961.75225.E9.
11. Al-Samkari H., Kolb-Sielecki J., Safina S.Z. et al. Avatrombopag for chemotherapy-induced thrombocytopenia in patients with non-haematological malignancies: an international, randomised, double-blind, placebo-controlled, phase 3 trial. Lancet Haematol 2022;9(3):e179–e89. DOI: 10.1016/S2352-3026(22)00001-1
12. Anker S.D. Kirwan B.A., van Veldhuisen D.J. et al. Effects of ferric carboxymaltose on hospitalisations and mortality rates in iron-deficient heart failure patients: an individual patient data meta-

CC BY 4.0

analysis. Eur J Heart Fail 2018;20(1):125–33. DOI: 10.1002/ejhf.823
13. Ahmed M., Shafiq A., Javaid H. et al. Intravenous iron therapy for heart failure and iron deficiency: An updated meta-analysis of randomized clinical trials ESC Heart Fail 2025;12(1):43–53.
14. Lam C.S.P., Doehner W., Comin-Colet J.; IRON CORE Group. Iron deficiency in chronic heart failure: case-based practical guidance. ESC Heart Failure 2018;5(5):764–71. DOI: 10.1002/ehf2.12333.
15. Lee S.D., Park J.W., Park K.S. et al. Influence of anemia on tumor response to preoperative chemoradiotherapy for locally advanced rectal cancer. Int J Colorectal Dis 2009;24(12):1451–8. DOI: 10.1007/s00384-009-0762-7
16. Pessôa R.L., Kessler V.G., Becker G.G. et al. Efficacy and safety of direct oral anticoagulants for acute treatment of venous thromboembolism in older adults: a network meta-analysis of randomised controlled trials. Vasc Endovascular Surg 2024;58(6):633–9. DOI: 10.1177/15385744241253201
17. Fredman D., McNeil R., Eldar O. et al. Efficacy and safety of rivaroxaban versus apixaban for venous thromboembolism: A systematic review and meta-analysis of observational studies. J Thromb Thrombolysis 2024;57(3):453–65. DOI: 10.1007/s11239-023-02926-3

Статья поступила: 16.06.2025. **Принята к публикации:** 21.07.2025. **Опубликована онлайн:** 22.09.2025.
Article submitted: 16.06.2025. **Accepted for publication:** 21.07.2025. **Published online:** 22.09.2025.