CC BY 4.0

DOI: 10.17650/2782-3202-2021-1-1-22-31

ВОЗМОЖНОСТИ *УЗИ* В ОЦЕНКЕ ПРОТЯЖЕННОСТИ И РАСПРОСТРАНЕНИЯ ОПУХОЛИ ГОРТАНИ И ГОРТАНОГЛОТКИ НА СОСЕДНИЕ АНАТОМИЧЕСКИЕ СТРУКТУРЫ

Г.Ф. Аллахвердиева[1], А.М. Мудунов[1], П.А. Зейналова[1], Т.Ю. Данзанова[2], А.Ф. Бацев[1]

[1]Клинический госпиталь «Лапино» группы компаний «Мать и дитя»; Россия, 43081 Московская обл., д. Лапино, 1-е Успенское шоссе, 111;
[2]ФГБУ «Национальный медицинский исследовательский центр онкологии имени Н.Н. Блохина» Минздрава России; Россия, 115478 Москва, Каширское шоссе, 24

Контакты: Гонча Фаридовна Аллахвердиева *goncha06@rambler.ru*

Цель исследования *– определить возможности ультразвукового исследования (УЗИ) в оценке распространенности плоскоклеточного рака гортани и гортаноглотки по протяженности в сравнении с гистологическим исследованием и другими методами диагностики.*
Материалы и методы. *УЗИ проведено 86 пациентам с плоскоклеточным раком гортани и гортаноглотки. В исследование вошли 14 (16,3 %) больных с I стадией заболевания, 29 (33,7 %) – со II стадией, 19 (22,1 %) – с III стадией и 24 (27,9 %) – с IV стадией. Пациенты с первичными опухолями гортани и гортаноглотки составили 75,6 %, с рецидивами – 24,4 %.*
При диагностике оценивали распространенность опухолевого процесса на анатомические структуры в полости гортани и вне ее. Во всех случаях выполнена гистологическая верификация диагноза.
Было проведено сравнение данных разных диагностических методов с результатами гистологического исследования по оценке протяженности опухоли гортани и гортаноглотки в зависимости от категории T (TNM).
Результаты. *При опухолях малых размеров (T1) частота совпадений данных о протяженности опухоли гортани и гортаноглотки по результатам УЗИ с результатами гистологического исследования составила 66,7 %, по результатам эндоскопической ларингоскопии (ЭЛС) – 80,0 %; при опухолях категории T2 результаты УЗИ и ЭЛС были одинаковы, частота совпадений с данными гистологического исследования составила 87,2 % для обоих методов; при опухолях категории T3 данные УЗИ совпали с данными гистологического исследования в 83,3 % случаев, а данные ЭЛС – в 75,0 %; при опухолях категории T4 частота совпадений данных УЗИ с данными гистологического исследования составила лишь 44,4 %, а данных ЭЛС – 66,7 %. Таким образом, УЗИ было более точным при определении протяженности опухолей, соответствующих категориям T2 и T3.*
Результаты оценки протяженности опухоли гортани и гортаноглотки по данным УЗИ, рентгеновской компьютерной томографии и магнитно-резонансной томографии были близки по значениям, сопоставимы и не имели достоверных различий. А при опухолях категорий T1 и T2 частота совпадений результатов гистологического исследования с данными УЗИ была выше, чем с данными рентгеновской компьютерной томографии.
Выводы. *Установлена высокая точность и ценность метода УЗИ в оценке протяженности первичных и рецидивных опухолей гортани и гортаноглотки.*

Ключевые слова: *опухоли гортани и гортаноглотки, ультразвуковое исследование, протяженность опухоли гортани, опухоли голосовых связок*

Для цитирования: *Аллахвердиева Г.Ф., Мудунов А.М., Зейналова П.А. и др. Возможности УЗИ в оценке протяженности и распространения опухоли гортани и гортаноглотки на соседние анатомические структуры. MD-Onco 2021;1(1):22–31. DOI: 10.17650/2782-3202-2021-1-1-22-31*

USE OF ULTRASOUND EXAMINATION IN EVALUATION OF THE SIZE AND ADVANCEMENT OF LARYNGEAL AND HYPOPHARYNGEAL TUMORS TO THE NEIGHBORING ANATOMICAL STRUCTURES

G.F. Allakhverdiyeva[1], A.M. Mudunov[1], P.A. Zeynalova[1], T.Yu. Danzanova[2], A.F. Batsev[1]

[1]Clinical Hospital "Lapino" of the "Mother and Child" Group of companies; 111 [1st] Uspenskoe Shosse, Lapino, Moscow region 143081, Russia;
[2]N.N. Blokhin National Medical Research Center of Oncology, Ministry of Health of Russia; 24 Kashirskoe Shosse, Moscow 115478, Russia

CC BY 4.0

The study objective *is to establish the capabilities of ultrasound (US) examination in evaluation of the advancement of squamous-cell carcinoma of the larynx and hypopharynx compared to histological examination and other diagnostic methods.*
Materials and methods. *US examination was performed in 86 patients with squamous-cell carcinoma of the larynx and hypopharynx. The study included 14 (16.3 %) patients with stage I disease, 29 (33.7 %) patients with stage II, 19 (22.1 %) patients with stage III and 24 (27.9 %) patients with stage IV. Patients with primary tumors of the larynx and hypopharynx comprised 75.6 % of the study population, patients with recurrent tumors – 24.4 %.*
During diagnosis advancement of tumors to the anatomical structures in the laryngeal space and beyond was evaluated. In all cases histological verification of the diagnosis was performed.
Comparison of the data on advancement of laryngeal and hypopharyngeal tumors from different diagnostic methods with the results of histological examination depending on the T-category (TNM) was performed.
Results. *For small tumors (T1), frequency of agreement between advancement of laryngeal and hypopharyngeal tumors measured by US examination and histological examination was 66.7 %, by endoscopic laryngoscopy (ELS) – 80.0 %; for T2 tumors, results of US examination and ELS were identical, frequency of agreement with histological examination data was 87.2 % for both methods; for T3 tumors, US examination data agreed with histological examination data in 83.3 % of cases, ELS data – in 75.0 %; for T4 tumors, frequency of agreement between US examination and histological examination data was only 44.4 %, between ELS and histological examination – 66.7 %. Therefore, US examination was more accurate for evaluation of advancement of T2 and T3 tumors.*
Results of evaluation of advancement of laryngeal and hypopharyngeal tumors by US examination, computed tomography and magnetic resonance tomography were close, comparable and weren't statistically different. For T1 and T2 tumors frequency of agreement between the results of histological examination and US examination data was higher than between the results of histological examination and computed tomography data.
Conclusions. *High accuracy and value of US examination in evaluation of advancement of primary and recurrent tumors of the larynx and hypopharynx were shown.*

Key words: *tumors of the larynx and hypopharynx, ultrasound examination, advancement of laryngeal tumor, tumors of the vocal cords*

For citation: *Allakhverdiyeva G.F., Mudunov A.M., Zeynalova P.A. et al. Use of ultrasound examination in evaluation of the size and advancement of laryngeal and hypopharyngeal tumors to the neighboring anatomical structures. MD-Onco 2021;1(1):22–31. (In Russ.). DOI: 10.17650/2782-3202-2021-1-1-22-31*

ВВЕДЕНИЕ

Применение ультразвукового исследования (УЗИ) как метода визуализации гортани известно еще с начала 60-х годов прошлого века [1]. Несмотря на то что на сегодняшний день УЗИ является приоритетным методом в оценке патологических изменений области головы и шеи, его крайне редко используют при заболеваниях гортани [2].

Для большинства специалистов, занимающихся проблемами онкологии, традиционно диагностическими методами выбора при опухолях гортани остаются рентгеновская компьютерная томография (РКТ) и магнитно-резонансная томография (МРТ), УЗИ отводится лишь роль в определении состояния регионарных лимфатических узлов шеи [3, 4].

Сложилось убеждение, что воздушный столб в полости гортани, а также ее хрящевой каркас являются абсолютным и ограничениями для УЗИ. Однако это представление ошибочно, большинство структур гортани возможно визуализировать при УЗИ и оценить их состояние [3, 5, 6].

Ведущая роль в диагностике предраковых изменений слизистой оболочки всех отделов гортани, формировании групп риска и дальнейшем динамическом наблюдении за ними по праву принадлежит эндоскопическому исследованию. Высока информативность этого метода и в выявлении рецидивных опухолей [7]. Однако этот метод не лишен недостатков. Нет возможности провести эндоскопическую ларингоскопию (ЭЛС) пациентам со стенозом гортани, а зачастую пациенты с распространенным опухолевым процессом относятся именно к этой категории больных. К другим недостаткам ЭЛС относят низкую информативность в определении распространения опухоли по подслизистому слою при эндофитных и смешанных опухолях, инвазии и нарушении целостности хрящей гортани [8].

В современной практике ЭЛС в сочетании с визуализацией посредством РКТ или МРТ стала уже рутинным методом диагностики при различных заболеваниях гортани и гортаноглотки. РКТ или МРТ применяются для оценки подслизистого распространения опухолевого поражения гортани, а также опухолевой инвазии интра- и экстраларингеальных структур, поскольку одна ЭЛС не может ответить на данные вопросы [4, 5].

Несомненными достоинствами в диагностике опухоли гортани обладают РКТ и МРТ, диагностическая точность которых в различных исследованиях варьирует от 68 до 87,5 % [5, 9, 10]. Однако при РКТ наиболее сложной остается диагностика опухолей малых размеров, а также локализованных в области вестибулярного отдела гортани и грушевидных синусов, где точность РКТ не превышает 67 и 61 % соответственно [11, 12].

Хотя РКТ и МРТ обладают высокой чувствительностью в оценке распространения опухоли на параглоточное пространство и подголосовой отдел

CC BY 4.0

гортани, специфичность этих методов, как правило, невысока, главным образом потому, что перитуморальное воспаление трудно отличить от опухолевого поражения [13].

Высокая чувствительность и отрицательная прогностическая ценность МРТ в диагностике распространения опухоли гортани на хрящи сочетается с низкой специфичностью и положительной прогностической ценностью метода [14, 15]. Несмотря на усовершенствование аппаратов РКТ и МРТ, недавние данные 2020 г. показали, что специфичность как для РКТ, так и для МРТ не превышает 88 и 81 % соответственно [14]. Даже небольшое нарушение целостности внешней пластины хряща или распространение опухолевого процесса в мягкие ткани за пределами гортани увеличивает стадию опухоли до T4, что требует удаления гортани [16]. Более того, инвазия опухоли в хрящ предполагает высокую вероятность возникновения рецидива после лучевой терапии [13, 17, 18].

Q. Hu и соавт. доказали, что точность УЗИ в определении доклинического стадирования рака гортани сопоставима с точностью РКТ и МРТ [5]. В отдельных исследованиях есть данные о более высокой точности УЗИ в определении стадии рака голосового отдела гортани в сравнении с МРТ [9]. С появлением современных аппаратов экспертного класса информативность УЗИ в определении распространенности опухоли на различные структуры гортани и окружающие ткани (комиссура, хрящи гортани, глотка, пищевод, щитовидная железа) составила 70–100 %. Наиболее низкие показатели информативности УЗИ отмечались при распространении опухоли гортани и гортаноглотки на надгортанник, однако применение эндосонографического исследования является достаточно перспективным методом для решения этой проблемы [6, 19].

Кроме того, УЗИ обеспечивает визуализацию с гораздо более высоким разрешением, чем РКТ или МРТ, и, следовательно, позволяет получить изображение очень тонких и небольших структур гортани, таких как голосовые и вестибулярные связки, черпаловидные хрящи, наружная и внутренняя мембраны щитовидного хряща, щитовидно-подъязычная связка и щитоперстневидная мембрана, которые не могут быть четко дифференцированы с помощью МРТ или РКТ. Оценка состояния этих структур при опухолевом поражении имеет очень важное значение в клинической практике при планировании тактики лечения и объема хирургического вмешательства. Особенностью визуализации при УЗИ является возможность получать изображение из любых проекций. Определение протяженности опухоли гортани и гортаноглотки и распространения ее вдоль верхних дыхательных и пищеварительных путей также имеет важное значение для клиницистов. В публикации 2019 г. были отражены результаты большого исследования, в котором была доказана высокая информативность УЗИ в оценке вовлечения хрящей гортани в опухолевый процесс и нарушения их целостности. В настоящем исследовании было проведено сравнение различных методов лучевой диагностики при определении распространения опухоли гортани и гортаноглотки по протяженности и вовлечения в опухолевый процесс различных ее отделов [6].

Цель настоящего **исследования** – определить возможности УЗИ в оценке распространенности плоскоклеточного рака гортани и гортаноглотки по протяженности в сравнении с гистологическим исследованием и другими методами диагностики.

МАТЕРИАЛЫ И МЕТОДЫ

В исследование были включены 86 больных с опухолями плоскоклеточного строения гортани и гортаноглотки. УЗИ было проведено 86 пациентам, ЭЛС – 75, РКТ – 46, МРТ – 27 пациентам.

Ультразвуковое исследование проводили на аппарате экспертного класса с использованием стандартных линейных датчиков с диапазоном частот от 4 до 14 МГц, с применением различных тканевых режимов, таких как Thyroid, Breast, Ped Abd.

Тканевые режимы подбирали индивидуально каждому пациенту для достижения оптимальной контрастности и четкости изображения в зависимости от анатомической принадлежности, глубины расположения исследуемого объекта.

Верификацию опухоли проводили путем выполнения биопсии во время осмотра и эндоскопического исследования. При неинформативности эндоскопического исследования или невозможности проведения ЭЛС диагноз устанавливали с помощью тонкоигольной аспирационной биопсии опухоли под контролем УЗИ. В табл. 1 представлено распределение больных с опухолью гортани и гортаноглотки в зависимости от стадии заболевания.

Пациенты с опухолью складочного отдела гортани составили самую большую группу – 59 больных. Из них у 13 (22,0 %) была определена I стадия, у 26 (44,1 %) – II стадия, у 9 (15,3 %) – III стадия и у 11 (18,6 %) – IV стадия заболевания. У больных с опухолью надскладочного отдела в основном установлены III и IV стадии заболевания – 60,0 и 30,0 % соответственно. У пациента с опухолью подскладочного отдела гортани была установлена III стадия заболевания. У больных с опухолью гортаноглотки определены II, III и IV стадии заболевания – соответственно 18,8; 25,0 и 56,2 % больных.

Распределение больных с первичными и рецидивными опухолями гортани и гортаноглотки представлено в табл. 2.

CC BY 4.0

Таблица 1. *Распределение больных с опухолью различных отделов гортани и гортаноглотки в зависимости от стадии, n (%)*

Table 1. *Distribution of the patients with tumors of different parts of the larynx and hypopharynx depending on the stage, n (%)*

Стадия Stage	Надскладочный отдел Supraglottal (*n* = 10)	Складочный отдел Glottis (*n* = 59)	Подскладочный отдел Subglottis (*n* = 1)	Гортаноглотка Laryngopharynx (*n* = 16)	Всего Total (*n* = 86)
I	1 (10,0)	13 (22,0)	–	–	14 (16,3)
II	–	26 (44,1)	–	3 (18,8)	29 (33,7)
III	6 (60,0)	9 (15,3)	1 (100)	4 (25,0)	20 (23,3)
IV	3 (30,0)	11 (18,6)	–	9 (56,2)	23 (26,7)

Таблица 2. *Распределение больных с первичными и рецидивными опухолями гортани и гортаноглотки, n (%)*

Table 2. *Distribution of the patients with primary and recurrent tumors of the larynx and hypopharynx, n (%)*

Опухоль Tumor	Гортань Larynx (*n* = 70)	Гортаноглотка Hypopharynx (*n* = 16)	Всего Total (*n* = 86)
Первичная Primary	53 (75,7)	12 (75,0)	65 (75,6)
Рецидивная Recurrent	17 (24,3)	4 (25,0)	21 (24,4)

Из табл. 2 следует, что у 70 пациентов опухоль располагалась в гортани, у 16 – в гортаноглотке. Первичный рак гортани и гортаноглотки встречался у 65 (75,6 %), рецидивы – у 21 (24,4 %) больного.

Ультразвуковая семиотика опухоли гортани и гортаноглотки. На основании УЗИ определена эхосемиотика рака гортани в пределах полости гортани:

- увеличение объема 1 или 2 половин гортани;
- нарушение нормальной эхоанатомии структур гортани в области расположения опухоли;
- нарушение симметричности движения голосовых связок при дыхании и фонационной пробе;
- деформация, смещение и сужение голосовой щели (рис. 1);
- неровный (фестончатый) внутренний контур просвета гортани;
- неподвижность гортани;
- инфильтрация околоскладочного клетчаточного пространства позади щитовидного хряща.

Определены основные ультразвуковые признаки распространения опухоли в пределах полости гортани:

- инфильтрация смежных отделов гортани (надскладочный, подскладочный);
- инфильтрация комиссуры (рис. 2);
- переход опухоли на противоположную полуокружность стенки гортани и инфильтрация противоположной голосовой связки;

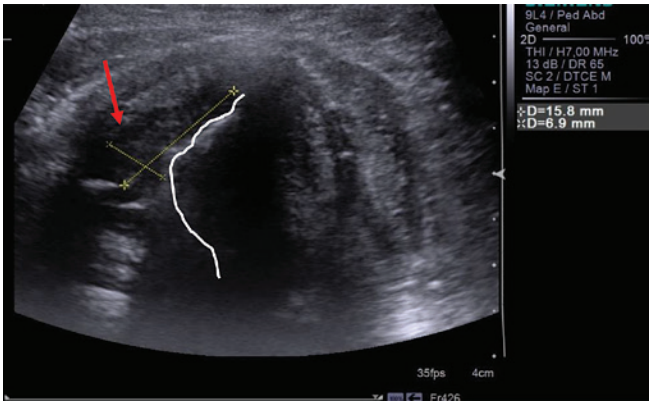

Рис. 1. *Ультразвуковая томограмма опухоли правой голосовой связки (красная стрелка). Поперечное сканирование. Деформация просвета гортани (белая линия)*

Fig. 1. *Ultrasound examination of a tumor of the right vocal cord (red arrow). Transverse scanning. Deformation of the laryngeal opening (white line)*

- инфильтрация черпаловидных хрящей и внутренней мембраны щитовидных и перстневидных хрящей.

УЗИ выявило основные эхо-признаки, характерные для опухоли при распространении ее за пределы полости гортани и гортаноглотки:

CC BY 4.0

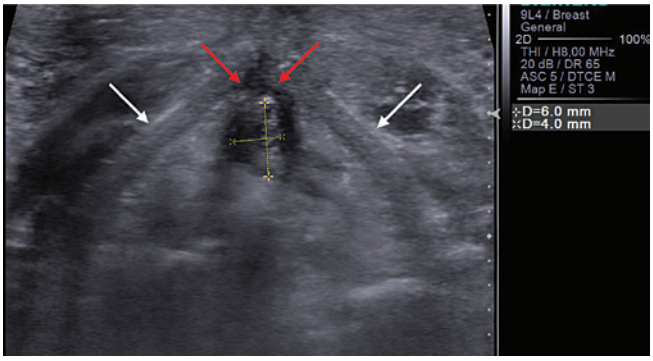

Рис. 2. *Ультразвуковая томограмма небольшой опухоли гортани в области комиссуры (красные стрелки), щитовидные хрящи (белые стрелки)*

Fig. 2. *Ultrasound examination of a small laryngeal tumor near the commissure (red arrows), thyroid cartilages (white arrows)*

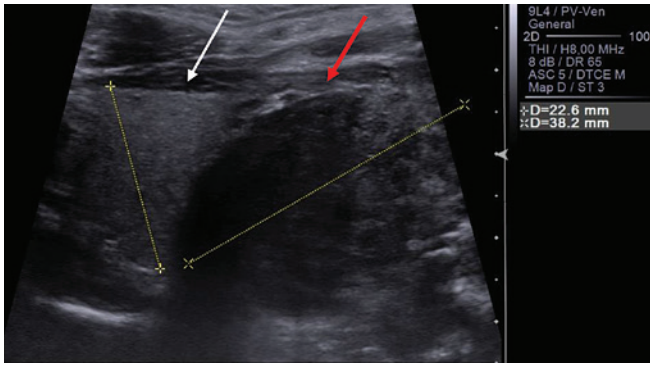

Рис. 4. *Ультразвуковая томограмма опухоли гортани (красная стрелка). Продольное сканирование. Распространение опухоли на щитовидную железу (белая стрелка)*

Fig. 4. *Ultrasound examination of a laryngeal tumor (red arrow). Transverse scanning. Tumor advancement to the thyroid gland*

– деструкция щитовидного, перстневидного хрящей гортани (рис. 3);
– инфильтрация щитоперстневидной мембраны;
– инвазия стенок грушевидного синуса;
– инфильтрация мышц шеи;
– инфильтрация корня языка, паренхимы щитовидной железы (рис. 4), стенок трахеи, пищевода и сосудов.

Для инфильтрации опухолью мягких тканей шеи, в том числе щитоперстневидной мембраны гортани (рис. 5), мышц шеи пре- и параларингеального пространства, паратрахеальной клетчатки, щитовидной железы, характерна визуализация инфильтрата пониженной эхогенности, неправильной формы, с нечеткими неровными контурами, с нарушением нормальной эхоструктуры и ультразвуковой анатомии исследуемых областей.

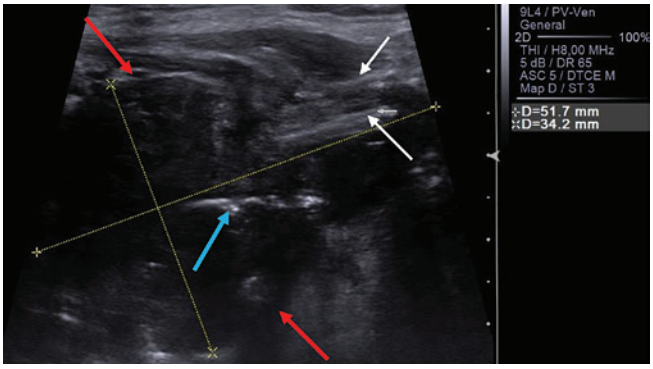

Рис. 3. *Ультразвуковая томограмма распространенной опухоли гортани (красные стрелки). Продольное сканирование. Опухоль муфтообразно охватывает щитовидный (белые стрелки) и перстневидный хрящ (синяя стрелка)*

Fig. 3. *Ultrasound examination of an advanced laryngeal tumor (red arrows). Transverse scanning. Tumor embraces the thyroid (white arrows) and cricoid (blue arrow) cartilages*

При распространенном опухолевом процессе появление анэхогенных зон, близких к жидкостным, свидетельствовало о наличии зоны распада в опухоли.

Распространение опухоли на грушевидные синусы характеризовалось визуализацией гипоэхогенного опухолевого образования неправильной формы или утолщения стенок грушевидного синуса до 6–14 мм (рис. 6). При опухолевом поражении грушевидные синусы визуализировались на уровне верхнего края щитовидного хряща, латеральнее и несколько выше вестибулярных складок гортани.

При распространении опухоли гортаноглотки на пищевод отмечались утолщение стенок до 1,3–1,5 см,

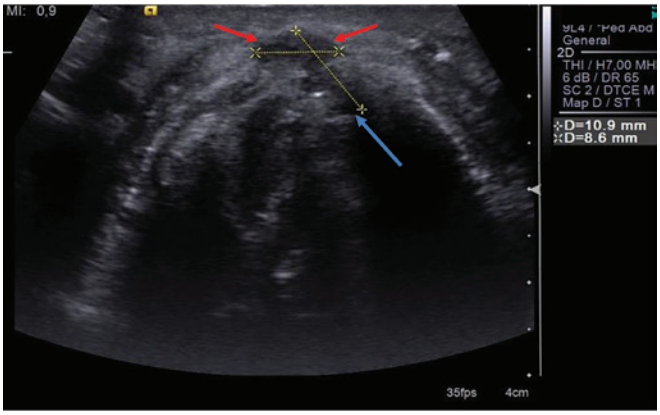

Рис. 5. *Ультразвуковая томограмма опухоли гортани с инфильтрацией щитоперстневидной мембраны: часть опухоли, расположенная в полости гортани (синяя стрелка), инфильтрация щитоперстневидной мембраны (красные стрелки). Поперечное сканирование*

Fig. 5. *Ultrasound examination of a laryngeal tumor with infiltration of the cricothyroid membrane: part of the tumor located in the laryngeal opening (blue arrow), infiltration of the cricothyroid membrane (red arrows). Transverse scanning*

CC BY 4.0

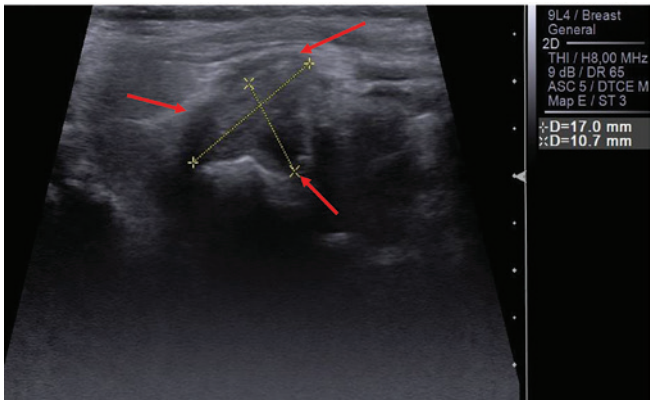

Рис. 6. *Ультразвуковая томограмма опухоли правого грушевидного синуса (красные стрелки). Косо-продольное сканирование переднебоковой поверхности шеи*

Fig. 6. *Ultrasound examination of a tumor of the right pyriform sinus (red arrows). Cross-longitudinal scanning of the anterolateral surface of the neck*

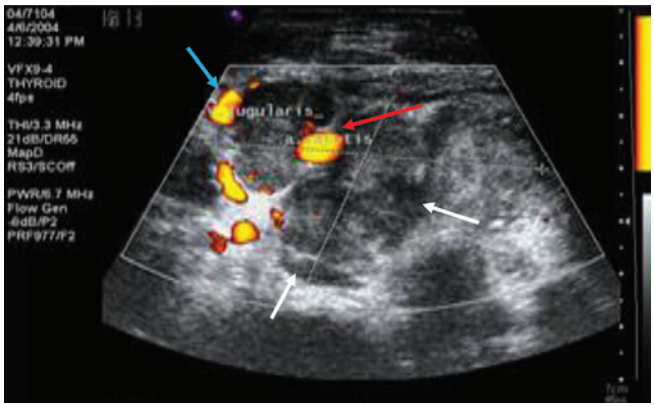

Рис. 8. *Ультразвуковая томограмма опухоли гортаноглотки (белые стрелки). Муфтообразное окружение опухолью общей сонной артерии (красная стрелка), сдавление и оттеснение внутренней яремной вены (синяя стрелка)*

Fig. 8. *Ultrasound examination of a hypopharyngeal tumor (white arrows). The tumor embraces the common carotid artery (red arrow), compresses and pushes aside the internal jugular vein (blue arrow)*

снижение эхогенности, а также нарушение нормальной дифференциации слоев стенок пищевода (рис. 7). При распространении на корень языка опухоль определялась в виде гипоэхогенного инфильтрата с неровными и нечеткими границами в проекции корня языка.

Ультразвуковыми признаками вовлечения сосудов шеи в опухолевый процесс служили оттеснение пораженного сосуда, его сдавление. Просвет вен мог быть сдавлен полностью и не визуализироваться (рис. 8).

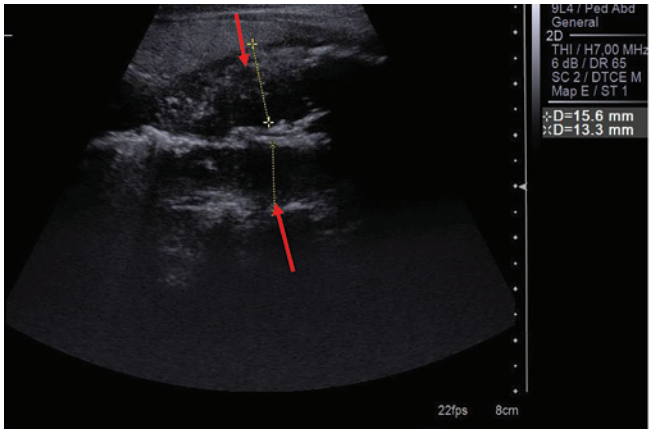

Рис. 7. *Ультразвуковая томограмма. Распространение опухоли гортаноглотки на пищевод. Утолщение стенок пищевода, нарушение дифференциации слоев (красные стрелки). Продольное сканирование*

Fig. 7. *Ultrasound examination. Advancement of a hypo-pharyngeal tumor to the esophagus. Thickening of the esophageal walls, abnormal layer differentiation (red arrows). Transverse scanning*

РЕЗУЛЬТАТЫ И ОБСУЖДЕНИЕ

У больных с опухолью гортани и гортаноглотки крайне важно определить распространение опухоли по протяженности и вовлечение в опухолевый процесс различных отделов гортани и гортаноглотки.

По данным УЗИ протяженность (максимальный размер) опухоли у 86 оперированных больных в среднем составила 2,2 ± 1,4 см (от 0 до 5,7 см), медиана – 2,0 (1,0–3,0) см. По данным гистологического исследования максимальный размер опухоли составил 2,1 ± ± 1,3 см (от 0 до 5,5 см), медиана – 2,0 (1,0–3,0) см. Достоверных различий в определении протяженности опухоли при сравнении данных УЗИ и гистологического исследования не было, $p = 0{,}777$.

Сравнительные данные ЭЛС, РКТ, МРТ и УЗИ по оценке протяженности опухоли гортани и гортаноглотки представлены в табл. 3.

При сравнении нескольких диагностических методов в определении максимального размера (протяженности) опухоли гортани и гортаноглотки с гистологическим исследованием достоверных различий между методами выявлено не было. Результаты измерений были близки по значениям и сопоставимы (см. табл. 3).

При ЭЛС число совпадений с результатами гистологического исследования по определению протяженности опухоли было наибольшим (81,3 %), однако при распространенном опухолевом процессе в гортани получение информации о состоянии подскладочного отдела гортани бывает затруднено из-за невозможности провести эндоскоп в дистальные отделы. Для всех 86 пациентов с раком гортани и гортаноглотки средний размер опухоли по данным УЗИ составил 2,4 ± 1,6 см (от 0 до 7,5 см), медиана – 2 (1,2–3,0) см.

CC BY 4.0

Таблица 3. *Сравнение данных разных диагностических методов по оценке протяженности опухоли гортани и гортаноглотки с результатами гистологического исследования, n (%)*

Table 3. *Comparison of the data on advancement of tumors of the larynx and hypopharynx acquired by different diagnostic methods with histological data, n (%)*

Результат сравнения Comparison results	ЭЛС ELS (n = 75)	РКТ CT (n = 46)	МРТ MRI (n = 27)	УЗИ US examination (n = 86)
Данные совпадают Data in agreement	61 (81,3)	31 (67,4)	20 (74,1)	65 (75,6)
Данные не совпадают Data not in agreement	14 (18,7)	15 (32,6)	7 (25,9)	21 (24,4)

Примечание. *ЭЛС – эндоскопическая ларингоскопия; РКТ – рентгеновская компьютерная томография; МРТ – магнитно-резонансная томография; УЗИ – ультразвуковое исследование.*
Note. *ELS – endoscopic laryngoscopy; CT – computed tomography; MRI – magnetic resonance tomography; US – ultrasound.*

В табл. 4 представлены результаты сравнения данных УЗИ и гистологического исследования по протяженности (максимальному размеру) опухоли гортани и гортаноглотки в зависимости от категории T (TNM).

Из табл. 4 следует, что максимальная частота совпадений результатов УЗИ и гистологического исследования отмечалась у больных с опухолью T2 (87,2 %), что было достоверно чаще, чем при опухоли T4 (58,3 %), p = 0,04.

В нашем исследовании был проведен сравнительный анализ максимального размера (протяженности) опухоли, измеренного при ЭЛС и УЗИ у 75 больных с опухолями гортани и гортаноглотки, в зависимости от категории T в сравнении с данными гистологии (табл. 5).

Таблица 4. *Сравнение данных ультразвукового и гистологического исследования по оценке протяженности опухоли гортани и гортаноглотки в зависимости от категории опухоли T (TNM), n (%)*

Table 4. *Comparison of the ultrasound examination and histological data on the advancement of tumors of the larynx and hypopharynx depending on the T-category (TNM), n (%)*

Результат сравнения Comparison results	T1 (n = 15)	T2 (n = 39)	T3 (n = 20)	T4 (n = 12)
Данные совпадают Data in agreement	10 (66,7)	34 (87,2)	14 (70,0)	7 (58,3)
Данные не совпадают Data not in agreement	5 (33,3)	5 (12,8)	6 (30,0)	5 (41,7)

Таблица 5. *Частота совпадений протяженности опухоли гортани и гортаноглотки по данным эндоскопической ларингоскопии (ЭЛС) и ультра-звукового исследования (УЗИ) с результатами гистологического исследования в зависимости от категории T (TNM), n (%)*

Table 5. *Frequency of agreement of data on the advancement of tumors of the larynx and hypopharynx acquired by endoscopic laryngoscopy (ELS) and ultrasound (US) examination with data acquired by histological examination depending of the T-category (TNM), n (%)*

Метод Method	T1 (n = 15)	T2 (n = 39)	T3 (n = 12)	T4 (n = 9)	Всего (n = 75)
ЭЛС ELS	12 (80,0)	34 (87,2)	–	6 (66,7)	61 (81,3)
УЗИ US examination	10 (66,7)	34 (87,2)	12 (83,3)	9 (44,4)	58 (77,3)
p	0,341	0,632	0,109	0,103	0,344

CC BY 4.0

В табл. 5 продемонстрировано, что при опухолях малых размеров, соответствующих категории T1, частота совпадений их протяженности, измеренной при УЗИ, с данными гистологии составила 66,7 %, а при ЭЛС – 80 %. При категории опухоли T2 результаты УЗИ и ЭЛС были одинаковыми – 87,2 % совпадений с данными гистологии в том и другом случаях. При категории T3 измерения протяженности опухоли были точнее при УЗИ (83,3 % совпадений), чем при ЭЛС (75,0 %); при категории T4 по УЗИ наблюдалось лишь 44,4 % совпадений с гистологическим исследованием, а по ЭЛС – 66,7 %. Таким образом, УЗИ было более точным при определении размеров опухолей, соответствующих категориям T2 и T3.

Сравнительный анализ максимального размера (протяженности) опухоли по данным РКТ и УЗИ в зависимости от категории T был проведен у 46 больных с опухолями гортани и гортаноглотки после хирургического лечения; у всех 46 пациентов полученные данные были сопоставлены с гистологией (табл. 6).

Как видно из табл. 6, при УЗИ частота совпадений протяженности опухолей категорий T1 и T2 с данными гистологического исследования была выше, чем при РКТ: 60,0 и 89,3 % при УЗИ и 40,0 и 75,0 % при РКТ соответственно. При размере опухоли T3 совпадение протяженности опухоли с данными гистологического исследования как при РКТ, так и при УЗИ отмечено в единичном случае; при опухолях T4 РКТ была точнее – 77,8 % совпадений, тогда как при УЗИ – 66,7 %. Достоверных различий между данными РКТ и УЗИ в зависимости от категории T в определении наибольшего размера (протяженности) опухоли не было.

У 27 пациентов был проведено аналогичное сравнение данных МРТ и УЗИ по частоте совпадений протяженности опухоли с результатами гистологического исследования в зависимости от категории T (табл. 7).

Как видно из табл. 7, частота совпадений данных МРТ и гистологического исследования была несколько выше при опухолях T1, T3 и T4, однако достоверных различий между результатами МРТ и УЗИ выявлено также не было. Результаты, полученные при МРТ и УЗИ, были близки и в целом в этой группе составили 74,1 % при МРТ и 70,4 % при УЗИ.

Таблица 6. *Частота совпадений протяженности опухоли гортани и гортаноглотки по данным рентгеновской компьютерной томографии (РКТ) и ультразвукового исследования (УЗИ) с результатами с гистологического исследования в зависимости от категории T (TNM), n (%)*

Table 6. *Frequency of agreement of data on the advancement of tumors of the larynx and hypopharynx acquired by computed tomography (CT) and ultrasound (US) examination with data acquired by histological examination depending of the T-category (TNM), n (%)*

Метод Method	T1 (n = 5)	T2 (n = 28)	T3 (n = 4)	T4 (n = 9)	Всего (n = 46)
РКТ CT	2 (40,0)	21 (75,0)	1 (25,0)	7 (77,8)	31 (67,4)
УЗИ US examination	3 (60,0)	25 (89,3)	1 (25,0)	6 (66,7)	35 (76,1)
p	0,500	0,145	0,786	0,500	0,244

Таблица 7. *Частота совпадений протяженности опухоли гортани и гортаноглотки по данным магнитно-резонансной томографии (МРТ) и ультразвукового исследования (УЗИ) с результатами гистологического исследования в зависимости от категории T (TNM), n (%)*

Table 7. *Frequency of agreement of data on the advancement of tumors of the larynx and hypopharynx acquired by resonance tomography (MRI) and ultrasound (US) examination with data acquired by histological examination depending of the T-category (TNM), n (%)*

Метод Method	T1 (n = 2)	T2 (n = 11)	T3 (n = 11)	T4 (n = 3)	Всего (n = 27)
МРТ MRI	2 (100,0)	8 (72,7)	8 (72,7)	2 (66,7)	20 (74,1)
УЗИ US examination	–	9 (81,8)	7 (63,6)	3 (100,0)	19 (70,4)
p	0,167	0,500	0,500	0,500	0,500

CC BY 4.0

ЗАКЛЮЧЕНИЕ

Ультразвуковое исследование является высокоинформативным неинвазивным, легковоспроизводимым и не несущим лучевую нагрузку методом диагностики. В режиме реального времени можно проводить функциональные пробы в процессе исследования, такие как фонационная и глотательная. УЗИ – неоценимый метод для многих пациентов с заболеваниями гортани, которым трудно сохранять неподвижность во время РКТ или МРТ, а также при невозможности провести ЭЛС из-за выраженного стеноза.

Знание протяженности опухоли гортани и гортаноглотки имеет важное значение в планировании объема хирургического вмешательства и в целом тактики лечения.

ЛИТЕРАТУРА / REFERENCES

1. Menschi B. [Analysis by ultrasonic exploration of the movement of isolated vocal cords (in French)]. C R Seances Soc Biol Fil 1964;158:2295–6. PMID: 14289084.
2. Dammann F., Bootz F., Cohnen M. et al. Diagnostic imaging modalities in head and neck disease. Dtsch Arztebl Int 2014;111(23–24):417–23. DOI: 10.3238/arztebl.2014.0417.
3. Xia C.X., Zhu Q., Zhao H.X. et al. Usefulness of ultrasonography in assessment of laryngeal carcinoma. Br J Radiol 2013;86(1030): 20130343. DOI: 10.1259/bjr.20130343.
4. Nasr W.F., Amer H.S., Askar S.M., Enaba M.M. Laryngeal ultrasound as effective as CT scans for the diagnosis of various laryngeal lesions. Egypt J Otolaryngol 2013;29:93–8.
5. Hu Q., Luo F., Zhu S.Y. et al. Staging of laryngeal carcinoma: comparison of high-frequency sonography and contrast-enhanced computed tomography. Clin Radiol 2012;67(2):140–7. DOI: 10.1016/j.crad.2011.08.010.
6. Аллахвердиева Г.Ф. Стратегия ультразвуковой диагностики при плоскоклеточном раке орофарингеальной области и гортани. Дис. … д-ра мед. наук. М., 2019. С. 196–198. [Allahverdieva G.F. Strategy of ultrasound diagnostics in squamous cell carcinoma of the oropharyngeal region and larynx. Dissertation of doctor of medical sciences. Moscow, 2019. C. 196–198. (In Russ.)].
7. Унгиадзе Г.В., Вакурова Е.С. Эндоскопическая диагностика раннего рака гортани. Сибирский онкологический журнал 2010;S2:49–50. [Ungiadze G.V., Vakurova E.S. Endoscopic diagnosis of early laryngeal cancer. Sibirskiy onkologicheskiy zhurnal = Siberian Journal of Oncology 2010;S2:49–50. (In Russ.)].
8. Narumi T., Kozawa E., Heshiki A. et al. CT and MRI findings of a solitary exstramedullary plasmocytoma of the oropharynx: case report. Radiat Med 2005;23(8):574–7. PMID: 16555568.
9. Hu Q., Zhu S.Y., Zhang Z. et al. Assessment of glottic squamous cell carcinoma: comparison of sonography and non-contrast-enhanced magnetic resonance imaging. J Ultrasound Med 2011;30(11):1467–74. DOI: 10.7863/jum.2011.30.11.1467.
10. Gilbert K., Dalley R.W., Maronian N. et al. Staging of laryngeal cancer using 64-channel multidetector row CT: comparison of standard neck CT with dedicated breath-maneuver laryngeal CT. AJNR Am J Neuroradiol 2010;31(2):251–6. DOI: 10.3174/ajnr. A1796.
11. Keberle M., Kenn W., Haln D. Current concepts in imaging of laryngeal and hypopharyngeal cancer. Eur Radiol 2002;12(7):1672–83. DOI: 10.1007/s00330-002-1319-0.
12. Новожилова Е.Н., Забазный Н.П., Журавлев М.Н. и др. Хирургические аспекты восстановления голосовой функции у больных после ларингофарингэктомии. Российский онкологический журнал 2008(2):13–5. [Novozhilova E.N., Zabazny N.P., Zhuravlev M.N. et al. Surgical aspects of restoration of voice function in patients after laryngopharyngectomy. Rossiyskiy onkologicheskiy zhurnal = Russian Journal of Oncology 2008(2):13–5. (In Russ.)].
13. Becker M., Burkhardt K., Dulguerov P., Allal A. Imaging of the larynx and hypopharynx. Eur J Radiol 2008;66(3):460–79. DOI: 10.1016/j.ejrad.2008.03.027.
14. Cho S.J., Lee J.H., Suh C.H. et al. Comparison of diagnostic performance between CT and MRI for detection of cartilage invasion for primary tumor staging in patients with laryngohypopharyngeal cancer: a systematic review and meta-analysis. Eur Radiol 2020;30(7):3803–12. DOI: 10.1007/s00330-020-06718-8.
15. Becker M., Zbaren P., Casselman J.W. et al. Neoplastic invasion of laryngeal cartilage: reassessment of criteria for diagnosis at MR imaging. Radiology 2008;249(2):551–9. DOI: 10.1148/radiol.2492072183.
16. Jones T.M., De M., Foran B. et al. Laryngeal cancer: United Kingdom National Multidisciplinary guidelines. J Laryngol Otol 2016;130(S2):75–82. DOI: 10.1017/S0022215116000487.
17. Castelijns J.A., Becker M., Hermans R. Impact of cartilage invasion on treatment and prognosis of laryngeal cancer. Eur Radiol 1996;6(2):156–69. DOI: 10.1007/BF00181135.
18. Castelijns J.A., van den Brekel M.W., Tobi H. et al. Laryngeal carcinoma after radiation therapy: correlation of abnormal MR imaging signal patterns in laryngeal cartilage with the risk of recurrence. Radiology 1996;198(1):151–5. DOI: 10.1148/radiology.198.1.8539369.
19. Аллахвердиева Г.В., Синюкова Г.Т., Данзанова Т.Ю. и др. Возможности ультразвукового исследования в диагностике опухолей гортани и гортаноглотки. Опухоли головы и шеи 2019;9(2):17–28. [Allakhverdieva G.V., Sinyukova G.T., Danzanova T.Yu. et al. Possibilities of ultrasound examination in the diagnosis of tumors of the larynx and larynx. Opukholi golovy i shei = Tumors of the head and neck 2019; 9(2):17–28. (In Russ.)]. DOI: 10.17650/2222-1468-2019-9-2-17-28.

CC BY 4.0

Вклад авторов
Г.Ф. Аллахвердиева: разработка дизайна исследования, написание текста рукописи;
А.М. Мудунов: обзор публикаций по теме статьи, анализ полученных данных;
П.А. Зейналова: разработка дизайна исследования;
Т.Ю. Данзанова, А.Ф. Бацев: получение данных для анализа, анализ полученных данных.
Authors' contributions
G.F. Allakhverdieva: development of research design, writing of the text of the manual;
A.M. Mudunov: review of publications on the topic of the article, analysis of the data obtained;
P.A. Zeynalova: development of research design;
T.Yu. Danzanova, A.F. Batsev: obtaining data for analysis, analysis of the received data.

ORCID авторов / ORCID of authors
Г.Ф. Аллахвердиева / G.F. Allakhverdiyeva: https://orcid.org/0000-0001-5910-5892
А.М. Мудунов / A.M. Mudunov: https://orcid.org/0000-0002-0918-3857
П.А. Зейналова / P.A. Zeynalova: https://orcid.org/0000-0003-1564-424X
Т.Ю. Данзанова / T.Yu. Danzanovo: https://orcid.org/0000-0002-6171-6796;
А.Ф. Бацев / A.F. Batsev: https://orcid.org/0000-0002-1794-7247

Конфликт интересов. Авторы заявляют об отсутствии конфликта интересов.
Conflict of interest. The authors declare no conflict of interest.

Финансирование. Работа выполнена без спонсорской поддержки.
Financing. The work was performed without external funding.

Соблюдение прав пациентов и правил биоэтики. Исследование проведено в рамках выполнения докторской научно-исследовательской работы, одобренной комитетом по этике ФГБУ «Национальный медицинский исследовательский центр онкологии им. Н.Н. Блохина» Минздрава России. Все пациенты подписали информированное согласие на участие в исследовании.
Compliance with the rights of patients and the rules of bioethics. The research was carried out as part of the doctoral research work approved by the Ethics Committee of the N.N. Blokhin National Medical Research Center of Oncology of the Ministry of Health of Russia. All patients signed an informed consent to participate in the study.

Статья поступила: 03.09.2021. **Принята к публикации:** 27.09.2021.
Article submitted: 03.09.2021. **Accepted for publication:** 27.09.2021.