НАУЧНО-ПРАКТИЧЕСКИЙ
ЕЖЕКВАРТАЛЬНЫЙ РЕЦЕНЗИРУЕМЫЙ ЖУРНАЛ

MD-ONCO

УСПЕШНОЕ КОМБИНИРОВАННОЕ ЛЕЧЕНИЕ МЕТАСТАТИЧЕСКОГО ПРОТОКОВОГО РАКА ХВОСТА ПОДЖЕЛУДОЧНОЙ ЖЕЛЕЗЫ PT4NOM1(PER)

НЕОАДЪЮВАНТНАЯ ИММУНОТЕРАПИЯ В ЛЕЧЕНИИ ОЛИГОМЕТАСТАТИЧЕСКОГО МЕСТНО-РАСПРОСТРАНЕННОГО РАКА ОБОДОЧНОЙ КИШКИ

ЭФФЕКТИВНОСТЬ ПРОГРАММЫ D-Rd В ПЕРВОЙ ЛИНИИ ТЕРАПИИ ПАЦИЕНТКИ 75 ЛЕТ С МНОЖЕСТВЕННОЙ МИЕЛОМОЙ ВЫСОКОГО ЦИТОГЕНЕТИЧЕСКОГО РИСКА

CDK4/6-ИНГИБИТОРЫ В КОМБИНАЦИИ С ГОРМОНОТЕРАПИЕЙ В КЛИНИЧЕСКОЙ ПРАКТИКЕ

ЭНДОСКОПИЧЕСКИЕ МЕТОДИКИ, ИСПОЛЬЗУЕМЫЕ ПРИ ОБТУРАЦИИ БРОНХА МЕТАСТАЗОМ ЛЕЙОМИОСАРКОМЫ ЗАБРЮШИННОГО ПРОСТРАНСТВА

3
ТОМ 2 / VOLUME 2
2022

ISSN 2782-3202 (Print)
ISSN 2782-6171 (Online)

ДАРЗАЛЕКС – ПРЕПАРАТ ВЫБОРА ВО ВСЕХ ЛИНИЯХ ТЕРАПИИ ММ

ДАРЗАЛЕКС
даратумумаб
концентрат для приготовления раствора для инфузий

Медиана ВБП ещё не достигнута при достоверном улучшении ОВ на 32% в первой линии терапии к 5 годам наблюдения*[3]

Краткая инструкция по препарату ДАРЗАЛЕКС. Регистрационный номер: ЛП-004367. **Торговое название:** ДАРЗАЛЕКС. **МНН:** даратумумаб. **Лекарственная форма:** концентрат для приготовления раствора для инфузий. **Состав:** 1 мл концентрата содержит: действующее вещество: даратумумаб – 20 мг; вспомогательные вещества: уксусная кислота ледяная – 0,186 мг, натрия ацетата тригидрат – 2,967 мг, натрия хлорид – 3,506 мг, маннитол – 25,500 мг, полисорбат-20 – 0,400 мг, вода для инъекций – до 1,0 мл. **Описание:** Прозрачная или опалесцирующая, бесцветная жидкость или жидкость с коричневатым или коричневато-желтоватым или желтоватым оттенком, которая может содержать незначительное количество небольших прозрачных или белых частиц белка. **Фармакотерапевтическая группа:** противоопухолевые препараты, моноклональные антитела. **Код АТХ:** L01XC24. **Показания к применению:** Препарат ДАРЗАЛЕКС в комбинации с бортезомибом, талидомидом и дексаметазоном показан для терапии взрослых пациентов с впервые диагностированной множественной миеломой, являющихся кандидатами для проведения аутологичной трансплантации стволовых клеток. Препарат ДАРЗАЛЕКС в комбинации с бортезомибом, мелфаланом и преднизолоном или в комбинации с леналидомидом и дексаметазоном показан для терапии взрослых пациентов с впервые диагностированной множественной миеломой, не являющихся кандидатами для проведения аутологичной трансплантации стволовых клеток. Препарат ДАРЗАЛЕКС в комбинации с леналидомидом и дексаметазоном или в комбинации с бортезомибом и дексаметазоном показан для терапии взрослых пациентов с множественной миеломой, получивших, по крайней мере, одну предшествующую линию терапии. Препарат ДАРЗАЛЕКС показан в качестве монотерапии у взрослых пациентов с рецидивирующей и рефрактерной множественной миеломой, которые ранее получали терапию ингибиторами протеасом и иммуномодулирующими препаратами и у которых наблюдалось прогрессирование заболевания на фоне предшествующей терапии. Препарат ДАРЗАЛЕКС в комбинации с карфилзомибом и дексаметазоном показан для терапии взрослых пациентов с рецидивирующей или рефрактерной множественной миеломой, ранее получивших от одной до трёх линий предшествующей терапии. **Противопоказания:** гиперчувствительность к любому компоненту препарата; средняя и тяжёлая степень нарушения функции печени; беременность и период грудного вскармливания; детский возраст до 18 лет (в связи с отсутствием данных по эффективности и безопасности). **Применение при беременности и в период грудного вскармливания:** Препарат ДАРЗАЛЕКС не следует применять во время беременности. Необходимо принять решение об отмене грудного вскармливания или отмене препарата ДАРЗАЛЕКС с учётом пользы грудного вскармливания для ребёнка и пользы данного препарата для здоровья матери. **Способ применения и дозы:** Препарат ДАРЗАЛЕКС вводится в виде внутривенной инфузии. Введение препарата должно осуществляться медицинским работником в условиях немедленного доступа к оборудованию для интенсивной терапии. Необходимо введение сопутствующих препаратов до и после инфузии для уменьшения риска развития инфузионных реакций (см. подразделы «Рекомендуемые сопутствующие препараты» и «Тактика ведения пациентов с инфузионными реакциями»). **Дозы:** Схема применения препарата ДАРЗАЛЕКС в комбинации с бортезомибом, талидомидом и дексаметазоном у пациентов с впервые диагностированной множественной миеломой, являющихся кандидатами для проведения аутологичной трансплантации стволовых клеток (4-недельные циклы лечения): Рекомендуемая доза препарата ДАРЗАЛЕКС составляет 16 мг/кг массы тела в виде внутривенных инфузий по графику, изложенному в Таблице 1.

Таблица 1: Режим дозирования препарата ДАРЗАЛЕКС в комбинации с бортезомибом, талидомидом и дексаметазоном (4-недельные циклы лечения)

Фаза терапии	Недели	Режим дозирования
Индукция	Недели с 1 по 8	Раз в неделю (всего 8 доз)
	Недели с 9 по 16[a]	Раз в 2 недели (всего 4 дозы)
Перерыв для высокодозной химиотерапии и аутологичной трансплантации стволовых клеток		
Консолидация	Недели с 1 по 8[b]	Раз в 2 недели (всего 4 дозы)

[a] Введение первой дозы при режиме дозирования раз в 2 недели осуществляется на неделе 9.
[b] Введение первой дозы при режиме дозирования раз в 2 недели осуществляется на неделе 1 возобновления терапии после аутологичной трансплантации стволовых клеток.

Схема применения препарата ДАРЗАЛЕКС в комбинации с бортезомибом, мелфаланом и преднизолоном (6-недельные циклы лечения) у пациентов с впервые диагностированной множественной миеломой, не являющихся кандидатами для проведения аутологичной трансплантации стволовых клеток: Рекомендуемая доза препарата ДАРЗАЛЕКС составляет 16 мг/кг массы тела в виде внутривенных инфузий по графику, изложенному в Таблице 2.

Таблица 2: Режим дозирования препарата Дарзалекс в комбинации с бортезомибом, мелфаланом и преднизолоном (6-недельные циклы лечения)

Недели	Режим дозирования
Недели с 1 по 6	Раз в неделю (всего 6 доз)
Недели с 7 по 54[a]	Раз в 3 недели (всего 16 доз)
С недели 55 до прогрессии заболевания[b]	Раз в 4 недели

[a] Первую дозу по графику введения раз в 3 недели вводят на неделе 7
[b] Первую дозу по графику введения раз в 4 недели вводят на неделе 55

Схема применения в качестве монотерапии и в составе комбинированной терапии с леналидомидом и дексаметазоном или в составе комбинированной терапии с карфилзомибом и дексаметазоном у пациентов с рецидивирующей и рефрактерной множественной миеломой или в составе комбинированной терапии с леналидомидом и дексаметазоном у пациентов с впервые диагностированной множественной миеломой (4-недельные циклы лечения): Рекомендуемая доза препарата ДАРЗАЛЕКС составляет 16 мг/кг массы тела в виде внутривенной инфузии по следующей схеме, изложенной в Таблице 3.

Таблица 3: Режим дозирования препарата ДАРЗАЛЕКС в качестве монотерапии, в составе комбинированной терапии с леналидомидом и дексаметазоном или карфилзомибом и дексаметазоном (4-недельные циклы лечения)

Недели	Режим дозирования
Недели с 1 по 8	Раз в неделю (всего 8 доз)
Недели с 9 по 24[a]	Раз в 2 недели (всего 8 доз)
С недели 25 до прогрессии заболевания[b]	Раз в 4 недели

[a] Введение первой дозы при режиме дозирования раз в 2 недели осуществляется на неделе 9.
[b] Введение первой дозы при режиме дозирования раз в 4 недели осуществляется на неделе 25.

Схема применения в составе комбинированной терапии с бортезомибом и дексаметазоном (3-недельные циклы лечения): Рекомендованная доза препарата ДАРЗАЛЕКС составляет 16 мг/кг массы тела в виде внутривенной инфузии в соответствии с режимом дозирования, представленным далее в Таблице 4:

Таблица 4: Режим дозирования препарата Дарзалекс в составе комбинированной терапии с бортезомибом и дексаметазоном (3-недельные циклы лечения)

Недели	Режим дозирования
Недели с 1 по 9	Раз в неделю (всего 9 доз)
Недели с 10 по 24[a]	Раз в 3 недели (всего 5 доз)
С недели 25 до прогрессии заболевания[b]	Раз в 4 недели

[a] Введение первой дозы при режиме дозирования раз в 3 недели осуществляется на неделе 10.
[b] Введение первой дозы при режиме дозирования раз в 4 недели осуществляется на неделе 25.

Особые указания: Каждый флакон с концентратом объёмом 5 мл или 20 мл содержит 0,4 ммоль или 1,6 ммоль (9,3 мг или 37,3 мг) натрия соответственно. Данная информация должна учитываться пациентами, находящимися на диете с контролем содержания натрия. **Влияние на способность управлять транспортными средствами и механизмами.** Препарат ДАРЗАЛЕКС не влияет на способность управлять транспортными средствами и механизмами либо его эффект пренебрежимо мал. Тем не менее у пациентов, получавших даратумумаб, сообщалось об утомляемости, что следует учитывать при управлении транспортными средствами и механизмами. **Условия хранения:** При температуре от 2 до 8 °С в защищённом от света месте. Не замораживать. Не встряхивать. После приготовления раствор можно хранить при температуре от 2 до 8 °С в защищённом от света месте не более 24 ч. Хранить в недоступном для детей месте. **Срок годности:** 24 месяца. Не применять по истечении срока годности. **Условия отпуска:** Отпускают по рецепту.

Краткая инструкция по препарату ДАРЗАЛЕКС. Регистрационный номер: ЛП-008138. **Торговое наименование:** ДАРЗАЛЕКС. **МНН:** даратумумаб. **Лекарственная форма:** раствор для подкожного введения. **Состав:** 1 мл раствора содержит: действующее вещество: даратумумаб – 120 мг; вспомогательные вещества: рекомбинантная человеческая гиалуронидаза – 2000 ЕД (20 мкг), L-гистидин – 0,327 мг, L-гистидина гидрохлорида моногидрат – 1,227 мг, сорбитол – 49,007 мг, L-метионин – 0,900 мг, полисорбат-20 – 0,400 мг, вода для инъекций – до 1,0 мл. **Описание:** Прозрачная или опалесцирующая, бесцветная жидкость или жидкость с коричневатым или коричневато-желтоватым или желтоватым оттенком, которая может содержать незначительное количество небольших прозрачных или белых частиц белка. **Фармакотерапевтическая группа:** противоопухолевые препараты, моноклональные антитела. **Код АТХ:** L01XC24. **Показания к применению:** Препарат ДАРЗАЛЕКС в комбинации с леналидомидом и дексаметазоном или в комбинации с бортезомибом, мелфаланом и преднизолоном показан для терапии взрослых пациентов с впервые диагностированной множественной миеломой, не являющихся кандидатами для проведения аутологичной трансплантации стволовых клеток. Препарат ДАРЗАЛЕКС в комбинации с бортезомибом, талидомидом и дексаметазоном показан для терапии взрослых пациентов с впервые диагностированной множественной миеломой, являющихся кандидатами для проведения аутологичной трансплантации стволовых клеток. Препарат ДАРЗАЛЕКС в комбинации с леналидомидом и дексаметазоном показан для терапии взрослых пациентов с множественной миеломой, получивших, по крайней мере, одну предшествующую линию терапии. Препарат ДАРЗАЛЕКС в комбинации с помалидомидом и дексаметазоном показан для терапии взрослых пациентов с множественной миеломой, получивших одну предшествующую линию терапии ингибиторами протеасом и леналидомидом и проявивших рефрактерность к леналидомиду, или получивших, по крайней мере, две предшествующие линии терапии леналидомидом и ингибиторами протеасом с прогрессией заболевания во время или после завершения терапии. Препарат ДАРЗАЛЕКС показан в качестве монотерапии у взрослых пациентов с рецидивирующей и рефрактерной множественной миеломой, которые ранее получали терапию ингибиторами протеасом и иммуномодулирующими препаратами и у которых наблюдалось прогрессирование заболевания на фоне предшествующей терапии. **Противопоказания:** гиперчувствительность к любому компоненту препарата; средняя и тяжёлая степень нарушения функции печени; беременность и период грудного вскармливания; детский возраст до 18 лет (в связи с отсутствием данных по эффективности и безопасности). **Применение при беременности и в период грудного вскармливания:** Беременность. Препарат ДАРЗАЛЕКС не следует применять во время беременности. Необходимо принять решение об отмене грудного вскармливания или отмене препарата ДАРЗАЛЕКС с учётом пользы грудного вскармливания для ребёнка и пользы данного препарата для здоровья матери. **Способ применения и дозы:** Препарат ДАРЗАЛЕКС, раствор для подкожного введения, предназначен только для подкожного введения. Препарат ДАРЗАЛЕКС, раствор для подкожного введения, по дозировке и способу применения отличается от внутривенного даратумумаба. Не вводить внутривенно. До и после введения необходимо применять лекарственные препараты для пре- и постмедикации. У пациентов, получающих даратумумаб в лекарственной форме для внутривенного введения, подкожная лекарственная форма препарата ДАРЗАЛЕКС может быть использована как альтернатива внутривенной, начиная с любого запланированного введения препарата. **Дозы (взрослые пациенты: от 18 лет и старше):** Режим дозирования, описанный в таблице 2, предназначен для применения препарата ДАРЗАЛЕКС в составе комбинированной терапии с 4-недельными циклами (например, с леналидомидом, помалидомидом) или в качестве монотерапии в следующих вариантах: Рекомендуемая доза препарата ДАРЗАЛЕКС составляет 1800 мг подкожно с введением на протяжении приблизительно 3–5 минут в соответствии со следующим режимом дозирования:

Таблица 2: Режим дозирования препарата ДАРЗАЛЕКС в качестве монотерапии и в составе комбинированной терапии с 4-недельными циклами

Недели	Режим дозирования
Недели с 1 по 8	Раз в неделю (всего 8 доз)
Недели с 9 по 24[a]	Раз в 2 недели (всего 8 доз)
С недели 25 до прогрессии заболевания[b]	Раз в 4 недели

[a] Введение первой дозы при режиме дозирования раз в 2 недели осуществляется на неделе 9.
[b] Введение первой дозы при режиме дозирования раз в 4 недели осуществляется на неделе 25.

Леналидомид принимают внутрь в дозе 25 мг 1 раз в сутки в дни 1–21 повторяющихся 4-недельных циклов совместно с низкой дозой дексаметазона 40 мг в неделю (пациентам старше 75 лет или с индексом массы тела менее 18,5 необходимо принимать уменьшенную дозу дексаметазона 20 мг в неделю). Помалидомид принимают внутрь в дозе 4 мг 1 раз в сутки в дни 1–21 повторяющихся 4-недельных циклов совместно с низкой дозой дексаметазона (40 мг в неделю), принимаемой внутрь или внутривенно (пациентам старше 75 лет или с индексом массы тела менее 18,5 необходимо принимать уменьшенную дозу дексаметазона 20 мг в неделю). Информация о режиме дозирования препаратов, применяемых вместе с препаратом ДАРЗАЛЕКС, может быть также найдена в соответствующих инструкциях по медицинскому применению. Режим дозирования, описанный в таблице 3, предназначен для применения препарата ДАРЗАЛЕКС в составе комбинированной терапии с бортезомибом, мелфаланом и преднизолоном (6-недельные циклы терапии) у пациентов с впервые диагностированной множественной миеломой, не являющихся кандидатами для проведения аутологичной трансплантации стволовых клеток. Рекомендуемая доза препарата ДАРЗАЛЕКС составляет 1800 мг подкожно с введением на протяжении приблизительно 3–5 минут в соответствии со следующим режимом дозирования:

Таблица 3: Режим дозирования препарата ДАРЗАЛЕКС в комбинации с бортезомибом, мелфаланом и преднизолоном ([VMP]; 6-недельные циклы)

Недели	Режим дозирования
Недели с 1 по 6	Раз в неделю (всего 6 доз)
Недели с 7 по 54[a]	Раз в 3 недели (всего 16 доз)
С недели 55 до прогрессии заболевания[b]	Раз в 4 недели

[a] Первую дозу по графику введения раз в 3 недели вводят на неделе 7.
[b] Первую дозу по графику введения раз в 4 недели вводят на неделе 55.

Бортезомиб вводят путём подкожного введения в дозе 1,3 мг/м^2 площади поверхности тела два раза в неделю на неделях 1, 2, 4 и 5 первого 6-недельного цикла (цикл 1, 8 доз), далее 1 раз в неделю на неделях 1, 2, 4 и 5 следующих 8 шестинедельных циклов (циклы 2–9, 4 дозы на 1 цикл). Мелфалан в дозе 9 мг/м^2 и преднизолон в дозе 60 мг/м^2 принимают внутрь в дни 1–4 девяти 6-недельных циклов (циклы 1–9). Информация о режиме дозирования препаратов, применяемых вместе с препаратом ДАРЗАЛЕКС, может быть также найдена в соответствующих инструкциях по медицинскому применению. Режим дозирования, описанный в таблице 4, предназначен для применения препарата ДАРЗАЛЕКС в составе комбинированной терапии с бортезомибом, талидомидом и преднизолоном (4-недельные циклы терапии) у пациентов с впервые диагностированной множественной миеломой, являющихся кандидатами для проведения аутологичной трансплантации стволовых клеток. Рекомендуемая доза препарата ДАРЗАЛЕКС составляет 1800 мг подкожно с введением на протяжении приблизительно 3–5 минут в соответствии со следующим режимом дозирования:

Таблица 4: Режим дозирования препарата ДАРЗАЛЕКС в комбинации с бортезомибом, талидомидом и дексаметазоном ([VTd]; 4-недельные циклы)

Фаза терапии	Недели	Режим дозирования
Индукция	Недели с 1 по 8	Раз в неделю (всего 8 доз)
	Недели с 9 по 16[a]	Раз в 2 недели (всего 4 дозы)
Перерыв для высокодозной химиотерапии и аутологичной трансплантации стволовых клеток		
Консолидация	Недели с 1 по 8[b]	Раз в 2 недели (всего 4 дозы)

[a] Введение первой дозы при режиме дозирования раз в 2 недели осуществляется на неделе 9.
[b] Введение первой дозы при режиме дозирования раз в 2 недели осуществляется на неделе 1 возобновления терапии после аутологичной трансплантации стволовых клеток.

Информация о режиме дозирования препаратов, применяемых вместе с препаратом ДАРЗАЛЕКС, может быть найдена в соответствующих инструкциях по медицинскому применению. Режим дозирования, описанный в таблице 5, предназначен для применения препарата ДАРЗАЛЕКС в составе комбинированной терапии с 3-недельными циклами терапии (например, с бортезомибом) у пациентов с рецидивирующей или рефрактерной множественной миеломой. Рекомендуемая доза препарата ДАРЗАЛЕКС составляет 1800 мг подкожно с введением на протяжении приблизительно 3–5 минут в соответствии со следующим режимом дозирования:

Таблица 5: Режим дозирования препарата Дарзалекс в составе комбинированной терапии с 3-недельными циклами

Недели	Режим дозирования
Недели с 1 по 9	Раз в неделю (всего 9 доз)
Недели с 10 по 24[a]	Раз в 3 недели (всего 5 доз)
С недели 25 до прогрессии заболевания[b]	Раз в 4 недели

[a] Введение первой дозы при режиме дозирования раз в 3 недели осуществляется на неделе 10.
[b] Введение первой дозы при режиме дозирования раз в 4 недели осуществляется на неделе 25.

Бортезомиб вводят путём подкожного или внутривенного введения в дозе 1,3 мг/м^2 площади поверхности тела два раза в неделю в течение 2 недель (дни 1, 4, 8 и 11) повторяющихся 3-недельных циклов, в течение 8 циклов. Информация о режиме дозирования препаратов, применяемых вместе с препаратом ДАРЗАЛЕКС, может быть найдена в соответствующих инструкциях по медицинскому применению. **Пропуск дозы:** В случае пропуска любой запланированной дозы препарата ДАРЗАЛЕКС необходимо как можно скорее ввести данную дозу и скорректировать надлежащим образом расписание терапии с целью сохранения интервала между введениями. **Побочное действие:** Наиболее часто нежелательные реакции любой степени (частота ≥20%) при применении даратумумаба (во внутривенной или подкожной форме) в виде монотерапии или комбинированной терапии включают: инфузионные реакции, утомляемость, тошноту, диарею, запоры, повышение температуры тела, кашель, нейтропению, тромбоцитопению, анемию, периферические отёки, периферическую сенсорную нейропатию и инфекции верхних дыхательных путей. Серьёзные нежелательные реакции включают: пневмонию, бронхит, инфекции верхних дыхательных путей, сепсис, отёк лёгких, грипп, повышение температуры тела, дегидратацию, диарею, фибрилляцию предсердий и обморок. Профиль безопасности препарата ДАРЗАЛЕКС в форме для подкожного введения был сходным с профилем безопасности внутривенной формы, за исключением более низкой частоты возникновения инфузионных реакций. В исследовании III фазы MMY3012 нейтропения была единственной нежелательной реакцией, отмеченной с частотой выше на 5% и более при применении подкожной лекарственной формы препарата ДАРЗАЛЕКС по сравнению с даратумумабом внутривенно (Степень 3 или 4: 13% и 8% соответственно). **Передозировка:** Симптомы. Случаев передозировки в клинических исследованиях подкожной лекарственной формы препарата ДАРЗАЛЕКС не отмечено. Лечение. В настоящее время отсутствует известный специфичный антидот для препарата ДАРЗАЛЕКС. В случае возникновения передозировки за пациентом следует наблюдать с целью выявления любых жалоб или симптомов. В случае их выявления требуется немедленно начать соответствующую симптоматическую терапию. **Особые указания:** Хранение. Перед вскрытием флакон может храниться при комнатной температуре и естественном освещении, в защищённом от попадания прямых солнечных лучей месте, на протяжении не более 24 часов. Не встряхивать. Если шприц, содержащий препарат ДАРЗАЛЕКС, не используется незамедлительно, то его можно хранить не более 4-х часов при комнатной температуре и естественном освещении. **Срок годности:** 12 месяцев. Не применять по истечении срока годности. **Условия отпуска:** По рецепту.

*Для пациентов, которые не являются кандидатами на трансплантацию и получающих режим DRd.

1. Инструкция по медицинскому применению лекарственного препарата ДАРЗАЛЕКС, ЛП -004367. Дата последнего обновления: от 16.12.2021.
2. Инструкция по медицинскому применению лекарственного препарата Дарзалекс, ЛП-008138 от 06.05.2022.
3. Thierry Facon. ASCO 2021. Oral presentation. LB1901.

Информация предназначена для специалистов здравоохранения.
Перед назначением ознакомьтесь с инструкцией по медицинскому применению.
ООО «Джонсон & Джонсон» Россия, 121614, г. Москва, ул. Крылатская, д. 17, корп. 2
Тел.: (495) 755-83-57 / факс: (495) 755-83-58, www.jnj.ru

janssen | PHARMACEUTICAL COMPANIES OF Johnson & Johnson

CP-336573
Реклама

БАРТИЗАР®

Бортезомиб, лиофилизат для приготовления раствора для внутривенного введения, 1 мг

Маленькая деталь, определяющая время

Препарат Бартизар® 1 мг позволяет избежать потери излишков препарата при режиме дозирования 1,0 мг/м² или 0,7 мг/м² площади поверхности тела

АО «Рафарма», 115201, г. Москва, Каширское шоссе, д.22, кор.4,
+7 (495) 730-16-46, rafarma@rafarma.ru

РАФАРМА

Информация для фармацевтических, медицинских работников. Подробная информация содержится в инструкции по медицинскому применению препарата Бартизар® 1 мг. Регистрационный номер: ЛП-003412 от 01.02.2021

Реклама

ВЫСОКОСЕЛЕКТИВНЫЙ ДЛИТЕЛЬНО ДЕЙСТВУЮЩИЙ АНТАГОНИСТ 5-HT_3-РЕЦЕПТОРОВ[1]

ДЛЯ ПРОФИЛАКТИКИ ТОШНОТЫ И РВОТЫ НА ФОНЕ ХИМИОТЕРАПИИ[1]

Онницит®

палоносетрона гидрохлорид для инъекций
0,25 мг/5 мл

ДЛИТЕЛЬНАЯ ПРОФИЛАКТИКА В ТЕЧЕНИЕ 5 ДНЕЙ[2]

- Полный ответ в острой фазе у 81% пациентов[3,*]
- 1 инъекция = 5 дней профилактики[2]
- Рекомендован международными и российскими клиническими протоколами[4–7]
- Применяется у детей с 1 месяца[1]

* Многоцентровое рандомизированное двойное слепое стратифицированное исследование **III** фазы (N = 570). Пациенты были рандомизированы для получения палоносетрона в дозе 0,25 мг или 0,75 мг либо ондансетрона в дозе 32 мг внутривенно однократно за 30 мин до начала умеренно эметогенной химиотерапии. Первичной конечной точкой была доля пациентов, у которых не было рвотных эпизодов и потребности в применении резервных препаратов (полный ответ, ПО) в течение 24 часов после введения химиотерапии (острая фаза). Вторичные конечные точки включали эффективность во время отсроченной фазы (≤5 дней после химиотерапии) и общую переносимость. Полный ответ на однократное внутривенное введение палоносетрона в дозе 0,25 мг при умереннозметогенной химиотерапии (отсутствие рвоты и отсутствие потребности в резервном препарате) в острой фазе (0–24 ч) наблюдался у 81% пациентов, в отсроченной фазе (24–120 ч) – у 74,1% пациентов, совокупно в обеих фазах (0–120 ч) – у 69,3% пациентов[3].

1. Инструкция по медицинскому применению лекарственного препарата Онницит® (ЛП-000716) (обновлено 12.07.2022). **2.** Aapro M. Therapeutics and Clinical Risk Management 2007:3(6) 1009–1020. **3.** Gralla R. et al. Ann Oncol. 2003;14(10):1570-7. **4.** Roila F. et al. Ann Oncol. 2016 Sep;27(suppl 5):v119-v133. MASCC/ESMO Antiemetic Guideline 2016 V.1.4 last update July 2019. Available at: http://www.mascc.org// **5.** Hesketh PJ et al. J Clin Oncol. 2017;35(28):3240-3261. Доступно по ссылке: www.asco.org/. **6.** NCCN clinical practice guidelines in oncology, Antiemesis V4.2020. Доступно по ссылке:www.nccn.org/. **7.** Владимирова Л.Ю., Гладков О.А., Когония Л.М., Королева И.А., Семиглазова Т.Ю. Практические рекомендации по профилактике и лечению тошноты и рвоты у онкологических больных. Злокачественные опухоли: Практические рекомендации RUSSCO #3s2, 2019 (том 9). С. 566–575.

КРАТКАЯ ИНСТРУКЦИЯ по применению лекарственного препарата для медицинского применения ОНИЦИТ®. Регистрационный номер: ЛП 000716 от 29.09.2011 (обновлено 12.07.2022). **Торговое название препарата:** Онницит®. **Международное непатентованное название:** палоносетрон (palonosetron). **ПОКАЗАНИЯ К ПРИМЕНЕНИЮ.** Профилактика тошноты и рвоты, вызванных цитостатической химио- или радиотерапией (умеренно- и высокоэметогенной) у взрослых, при первичном и повторном курсах; профилактика тошноты и рвоты, вызванных цитостатической химио- или радиотерапией (умеренно- и высокоэметогенной) у детей и подростков в возрасте от 1 месяца до 17 лет, при первичном и повторном курсах. **ПРОТИВОПОКАЗАНИЯ.** Повышенная чувствительность к палоносетрону либо к другим компонентам препарата; беременность и период кормления грудью; детский возраст до 1 месяца. **С ОСТОРОЖНОСТЬЮ.** Следует соблюдать осторожность при назначении пациентам: с реакцией гиперчувствительности к другим антагонистам 5- HT3-рецепторов; с нарушением сердечного ритма и проводимости, получающим антиаритмические средства и бета-адреноблокаторы, и пациентам со значительными нарушениями электролитного баланса; со склонностью к увеличению интервала QT (врожденный синдром удлинения интервала QT). **ОСОБЫЕ ГРУППЫ ПАЦИЕНТОВ.** Дети и *подростки в возрасте от 1 месяца до 17 лет:* данные фармакокинетики были получены в подгруппе пациентов детского возраста с онкологическими заболеваниями (n = 280) после внутривенного введения однократной дозы палоносетрона (0,01 мг/кг или 0,02 мг/кг). При повышении дозы от 0,01 мг/кг до 0,02 мг/кг наблюдалось дозозависимое увеличение площади под кривой «концентрация-время» (AUC0–∞).После внутривенного введения однократной дозы палоносетрона 0,02 мг/кг, максимальные концентрации в плазме (Cмакс) в конце 15-й минуты введения сильно варьировались во всех возрастных группах и были ниже у пациентов моложе 6 лет, чем у пациентов более старшего детского возраста. Средний период полувыведения составил 29,5 часов во всех возрастных группах и варьировался от 20 до 30 часов по всем возрастным группам после введения 0,02 мг/кг. Общий клиренс в организме (л/ч/кг) у пациентов в возрасте от 12 до 17 лет соответствовал клиренсу у здоровых взрослых пациентов. Отсутствовали значительные различия в объеме распределения (л/кг). *Пациенты с почечной недостаточностью:* коррекция дозы у пациентов с почечной недостаточностью не требуется. Нет данных о применении препарата Онницит® у пациентов с терминальной стадией почечной недостаточности, у которых осуществляется гемодиализ. *Пациенты с печеночной недостаточностью:* коррекция дозы у пациентов с печеночной недостаточностью не требуется. *Пациенты пожилого возраста:* коррекция дозы у пациентов пожилого возраста не требуется. **ПРИМЕНЕНИЕ ПРИ БЕРЕМЕННОСТИ И В ПЕРИОД ГРУДНОГО ВСКАРМЛИВАНИЯ.** Исследования на животных не показывают прямое или опосредованное влияние на беременность, развитие эмбриона/плода, родоразрешение или постнатальное развитие. Клинические исследования по применению палоносетрона во время беременности не проводились. Препарат не рекомендуется применять во время беременности. *Грудное вскармливание.* Поскольку нет данных о выделении палоносетрона в грудное молоко, во время лечения кормление грудью должно быть прекращено. **СПОСОБ ПРИМЕНЕНИЯ И ДОЗЫ.** *Профилактика тошноты и рвоты, вызванных цитостатической химио- или радиотерапией (умеренно- и высокоэметогенной) у взрослых.* Препарат Онницит® вводится внутривенно в течение не менее 30 секунд в дозе 0,25 мг за 30 минут до начала химиотерапии. Эффект препарата по предотвращению тошноты и рвоты, вызываемых проведением химиотерапии, возрастает при одновременном назначении глюкокортикостероидов. *Профилактика тошноты и рвоты, вызванных цитостатической химио- или радиотерапии (умеренно- и высокоэметогенной) у детей и подростков в возрасте от 1 месяца до 17 лет.* Препарат Онницит® вводится внутривенно в течение не менее 15 минут в дозе 0,02 мг/кг (максимально до 1,5 мг) за 30 минут до начала химиотерапии. **ПОБОЧНОЕ ДЕЙСТВИЕ. Часто встречаемые побочные реакции** (от > 1/100 до < 1/10): головная боль – до 9%; головокружение, запор – до 5 %, диарея. **Нечасто наблюдаемые побочные реакции** (от > 1/1000 до < 1/100): *со стороны сердечно-сосудистой системы:* тахикардия, брадикардия, понижение артериального давления (АД), экстрасистолы, миокардиальная ишемия, синусовая тахикардия, синусовая аритмия, суправентрикулярные экстрасистолы, удлинение QT интервала, повышение АД; изменение окраски вен, варикозное расширение вен; *со стороны нервной системы:* сонливость, бессонница, парестезия, периферическая чувствительная нейропатия, чувство беспокойства, эйфория, гиперсомния; со стороны пищеварительной системы: диспепсия, боль в животе, сухость слизистой оболочки рта, метеоризм, понижение аппетита, анорексия, икота, боль в верхней части живота; *со стороны мочевыделительной системы:* задержка мочи, гликозурия; *со стороны кожи и подкожной ткани:* аллергический дерматит, зудящая сыпь; *со стороны костно-мышечной системы:* артралгия; *со стороны органов чувств:* раздражение глаз, амблиопия, укачивание, шум в ушах; изменение лабораторных показателей: гипо- или гиперкалиемия, гипокальциемия, гипергликемия, гипербилирубинемия, нарушение метаболизма; *прочие:* повышенная утомляемость, слабость, повышение температуры тела, приливы – чувство «жара», гриппоподобный синдром. **Очень редко наблюдаемые побочные реакции** (< 1/10000): *со стороны иммунной системы:* гиперчувствительность, анафилактический/анафилактоидный/ шок и реакции. *Реакции в месте введения препарата:* жжение, уплотнение, дискомфорт и боль. **Дети и подростки в возрасте от 1 месяца до 17 лет.** В клинических исследованиях у детей по профилактике и лечению тошноты и рвоты, вызванных цитостатической химио- или радиотерапии (умеренно и высокоэметогенной), 402 пациента получали однократную дозу палоносетрона (0,003 мг/кг, 0,01 мг/кг или 0,02 мг/кг). Следующие частые или нечастые побочные реакции были зарегистрированы при приеме препарата Онницит®, ни одна из данных реакций не вошла в группу частотности >1%. Побочные реакции оценивались у пациентов детской популяции, получавших до 4 циклов химиотерапии. **Часто наблюдаемые побочные реакции** (от > 1/100 до < 1/10): *со стороны нервной системы:* головная боль. **Нечасто наблюдаемые побочные реакции** (от> 1/1000 до < 1/100): *со стороны сердечно-сосудистой системы:* удлинение интервала QT на электрокардиограмме, нарушение проводимости, синусовая тахикардия; *со стороны дыхательной системы, органов грудной клетки и средостения:* кашель, одышка, носовое кровотечение; *со стороны нервной системы:* головокружение, дискинезия; *со стороны кожи и подкожной ткани:* аллергический дерматит, зуд, крапивница, кожные реакции; *прочие:* повышение температуры тела, реакции в месте введения препарата (жжение, уплотнение, боль). **ПЕРЕДОЗИРОВКА.** До настоящего времени случаев передозировки отмечено не было, тем не менее, при усилении какого-либо из указанных побочных эффектов, необходимо провести симптоматическую терапию. При маловероятном случае передозировки, рекомендуется проведение поддерживающей терапии. **ВЗАИМОДЕЙСТВИЕ С ДРУГИМИ ЛЕКАРСТВЕННЫМИ СРЕДСТВАМИ.** Палоносетрон главным образом метаболизируется изоферментом CYP2D6, при участии также изоферментов CYP3A4 и CYP1A2. В применяемых концентрациях палоносетрон не угнетает и не стимулирует образование цитохрома P450. *Метоклопрамид:* в клинических исследованиях не было выявлено взаимодействия палоносетрона с метоклопрамидом, который является ингибитором изофермента CYP2D6. *Ингибиторы и индукторы изофермента CYP2D6:* возможно совместное применение с дексаметазоном и рифампицином (индукторы изофермента CYP2D6), и амиодароном, целекоксибом, хлорпромазином, циметидином, доксорубицином, флуоксетином, галоперидолом, пароксетином, хинидином, ранитидином, ритонавиром, сертралином и тербинафином (ингибиторы изофермента CYP2D6). *Глюкокортикостероиды:* совместное применение с глюкокортикостероидами безопасно. *Другие лекарственные препараты:* возможно применение вместе с анальгетиками, спазмолитическими, антихолинергическими препаратами, другими противорвотными средствами. *Противоопухолевые препараты:* палоносетрон не снижает активность противоопухолевых препаратов (цисплатин, циклофосфамид, цитарабин, доксорубицин, митомицин). *Серотонинергические препараты:* одновременное применение палоносетрона с селективными ингибиторами обратного захвата серотонина или селективными ингибиторами обратного захвата серотонина и норадреналина повышает риск развития серотонинового синдрома (измененное состояние сознания, нестабильность функции периферической нервной системы и нервно-мышечные нарушения). **ОСОБЫЕ УКАЗАНИЯ.** Онницит® может вызвать увеличение времени прохождения содержимого по кишечнику. Поэтому требуется специальный контроль состояния пациентов с симптомами подострой непроходимости кишечника или запорами в анамнезе. В связи с приемом палоносетрона в дозе 750 мкг выявлены два случая развития запора с копростазом, потребовавшие госпитализации пациентов. Во всех исследованных дозах палоносетрон не вызывал клинически значимого удлинения интервала QT (QTc). Специальное исследование с акцентом на оценку влияния на интервал QT/QTc было проведено при участии здоровых добровольцев для получения исчерпывающих данных, демонстрирующих влияние палоносетрона на интервал QT/QTc. Однако, как и в случае других антагонистов рецепторов 5-HT3, следует соблюдать осторожность при применении палоносетрона у пациентов с удлинением или вероятностью возникновения удлинения интервала QT, включая пациентов с личным или семейным анамнезом удлинения интервала QT, с нарушениями электролитного баланса, застойной сердечной недостаточностью, брадиаритмиями, нарушениями проводимости и пациентов, получающих антиаритмические препараты или другие лекарственные средства, которые вызывают удлинение интервала QT или с нарушениями электролитного баланса. Перед применением антагонистов рецепторов 5-HT3 необходимо скорректировать гипокалиемию и гипомагниемию. Были получены сообщения о серотониновом синдроме при применении антагонистов 5-HT3 в качестве монотерапии или в комбинации с другими серотонинергическими препаратами (включая селективные ингибиторыобратного захвата серотонина (СИОЗС) и ингибиторы обратного захвата серотонина-норадреналина (ИОЗСН)). Поэтому, рекомендуется надлежащее наблюдение пациентов в отношении симптомов, сходных с серотониновым синдромом. Препарат Онницит® не следует назначать для профилактики или лечения тошноты и рвоты после проведения химиотерапии, за исключением случаев проведения другой химиотерапии. Один флакон препарата содержит менее чем 1 ммоль натрия (23 мг), т.е. не содержит натрия. В доклинических исследованиях палоносетрон только в очень высоких концентрациях может блокировать ионные каналы, участвующие в деполяризации и реполяризации желудочков, а также пролонгировать продолжительность потенциала действия. Влияние палоносетрона на интервал QT оценивалось в двойном слепом рандомизированном исследовании в параллельных группах с применением плацебо и положительным контролем (моксифлоксацином) у взрослых мужчин и женщин. Целью являлась оценка эффектов ЭКГ палоносетрона, вводимого внутривенно в однократных дозах 0,25 мг, 0,75 или 2,25 мг 221 здоровым добровольцам. Исследование не продемонстрировало влияния на продолжительность интервала QT/QTc, а также на любой другой интервал ЭКГ в дозах до 2,25 мг. Клинически значимых изменений ЧСС, атриовентрикулярной проводимости и сердечной реполяризации отмечено не было. **УСЛОВИЯ ОТПУСКА.** По рецепту.

Распространяется по лицензии Хелсинн Хелскеа СА, Швейцария. Для специалистов здравоохранения. RU-Oni-02-2022-v01-print. Дата одобрения – октябрь 2022
ООО «Берлин-Хеми/А.Менарини» 123317, Москва, Пресненская набережная д. 10, БЦ «Башня на Набережной», Блок Б. Тел.: (495)-785-01-00, доб. 158; факс: (495)-785-01-01

БЕРЛИН-ХЕМИ
МЕНАРИНИ

Реклама

НАУЧНО-ПРАКТИЧЕСКИЙ
ЕЖЕКВАРТАЛЬНЫЙ РЕЦЕНЗИРУЕМЫЙ ЖУРНАЛ

MD-ONCO

Главная задача журнала «MD-Onco» *– публикация современной информации о проведенных клинических, клинико-экспериментальных и фундаментальных научных работах, диагностике и лечении онкологических заболеваний, а также вспомогательных материалов по всем актуальным проблемам, лежащим в плоскости тематики журнала.*

Цель издания *– информировать врачей разных специальностей, которые оказывают консультативную и лечебную помощь больным с онкологическими заболеваниями, о современных достижениях в этой области, включая новейшие методы диагностики и лечения опухолей, а также злокачественных заболеваний системы крови. Журнал является междисциплинарным научным изданием, объединяющим врачей различных специальностей – онкологов, хирургов, лучевых терапевтов, анестезиологов-реаниматологов, гематологов, клинических фармакологов, патологов, молекулярных биологов и др. – для создания комплексного междисциплинарного подхода к терапии в целях повышения эффективности лечения пациентов с онкологическими заболеваниями.*

3 ТОМ 2 2022

Основан в 2021 г.

Учредитель: М.М. Давыдов

Адрес редакции и издательства:
115478, Москва,
Каширское шоссе, 24, стр. 15,
НИИ канцерогенеза, 3-й этаж.
Тел./факс: +7 (499) 929-96-19
E-mail: abv@abvpress.ru.
www.abvpress.ru
Статьи направлять по адресу:
larionova1951@yandex.ru
Ларионовой Вере Борисовне

Редактор **Е.М. Печерская**

Корректор **Е.С. Самойлова**

Дизайн и верстка:
Е.В. Степанова

Служба подписки
и распространения

И.В. Шургаева
base@abvpress.ru

Руководитель проекта
А.В. Донских
a.donskih@abvpress.ru

Журнал зарегистрирован в Федеральной службе по надзору в сфере связи, информационных технологий и массовых коммуникаций,
ПИ № ФС 77–81466 от 03.08.2021 г.

При полной или частичной перепечатке материалов ссылка на журнал «MD-Onco» обязательна.

Редакция не несет ответственности за содержание публикуемых рекламных материалов. В статьях представлена точка зрения авторов, которая может не совпадать с мнением редакции.

ISSN 2782-3202 (Print)
ISSN 2782-6171 (Online)

MD-Onco. 2022.
Том 2, № 3. 1–64.

© ООО «ИД «АБВ-пресс», 2022

Отпечатано в типографии ООО «Медиаколор».

127273, Москва,
Сигнальный проезд, 19

Тираж 3500 экз. Бесплатно.

CC BY 4.0

ГЛАВНЫЙ РЕДАКТОР

Давыдов Михаил Михайлович, *д.м.н., хирург-онколог, член-корреспондент РАН, заведующий кафедрой онкологии ФГАОУ ВО «Первый Московский государственный медицинский университет им. И.М. Сеченова» Минздрава России (Сеченовский Университет), руководитель онкологического центра Клинического госпиталя «Лапино 2» группы компаний «Мать и дитя» (Москва, Россия)*

ЗАМЕСТИТЕЛИ ГЛАВНОГО РЕДАКТОРА

Зейналова Первин Айдыновна, *д.м.н., профессор кафедры онкологии ФГАОУ ВО «Первый Московский государственный медицинский университет им. И.М. Сеченова» Минздрава России (Сеченовский Университет), заместитель директора онкологического центра, заведующая отделением онкогематологии Клинического госпиталя «Лапино 2» группы компаний «Мать и дитя», член Многонациональной ассоциации поддерживающей помощи при раке (MASCC), член правления региональной общественной организации «Общество специалистов поддерживающей терапии в онкологии» (RASSC) (Москва, Россия)*

Мудунов Али Мурадович, *д.м.н., онколог, нейрохирург, хирург-онколог, профессор РАН, профессор кафедры онкологии ФГАОУ ВО «Первый Московский государственный медицинский университет им. И.М. Сеченова» Минздрава России (Сеченовский Университет), заведующий отделением опухолей головы и шеи Клинического госпиталя «Лапино 2» группы компаний «Мать и дитя» (Москва, Россия)*

Феденко Александр Александрович, *д.м.н., заместитель директора по лекарственному лечению Клинического госпиталя «Лапино 2» группы компаний «Мать и дитя», исполнительный директор Восточно-Европейской группы по изучению сарком (EESG), эксперт Европейского общества клинических онкологов (ESMO) по лечению сарком и GIST, Российского общества клинических онкологов (RUSSCO), член Американского общества клинических онкологов (ASCO) и Онкологического общества по опухолям соединительной ткани (CTOS) (Москва, Россия)*

ОТВЕТСТВЕННЫЙ СЕКРЕТАРЬ

Ларионова Вера Борисовна, *д.м.н., профессор, член Многонациональной ассоциации поддерживающей помощи при раке (MASCC), заместитель председателя ассоциации по научному и перспективному развитию региональной общественной организации «Общество специалистов поддерживающей терапии в онкологии» (RASSC) (Москва, Россия)*

ПОМОЩНИК ОТВЕТСТВЕННОГО СЕКРЕТАРЯ

Рябухина Юлия Евгеньевна, *к.м.н., врач-гематолог, онколог онкологического центра Клинического госпиталя «Лапино 2» группы компаний «Мать и дитя» (Москва, Россия)*

РЕДАКЦИОННАЯ КОЛЛЕГИЯ

Онкология головы и шеи

Кутукова Светлана Игоревна, *к.м.н., доцент кафедры стоматологии хирургической и челюстно-лицевой хирургии ФГБОУ ВО «Первый Санкт-Петербургский государственный медицинский университет им. акад. И.П. Павлова» Минздрава России (Санкт-Петербург, Россия)*

Пужеду Роберто, *профессор, оториноларинголог, Clinica ORL (Кальяри, Италия)*

Торакоабдоминальная онкология

Акбаров Алек Н., *доктор медицины, торакальный хирург, медицинский директор по торакальной хирургии, Caromont Heart (Гастония, США)*

Аллахвердиев Ариф Керимович, *д.м.н., профессор, заведующий отделом торакоабдоминальной хирургии ГБУЗ «Московский клинический научный центр им. А.С. Логинова Департамента здравоохранения города Москвы» (Москва, Россия)*

CC BY 4.0

Онкогинекология

Аминова Лиана Назимовна, *к.м.н., заслуженный врач Республики Башкортостан, заведующая отделением онкогинекологии Клинического госпиталя «Лапино» группы компаний «Мать и дитя» (ООО «Хавен») (Москва, Россия)*

Галлямов Эдуард Абдулхаевич, *д.м.н., профессор, заведующий кафедрой факультетской хирургии ФГАОУ ВО «Первый Московский государственный медицинский университет им. И.М. Сеченова» Минздрава России (Сеченовский Университет) (Москва, Россия)*

Гущин Вадим Викторович, *доктор медицины, хирург, Медицинский центр Mercy (Балтимор, США)*

Онкоурология

Панахов Анар Давудович, *к.м.н., заведующий отделением онкоурологии Клинического госпиталя «Лапино» группы компаний «Мать и дитя» (ООО «Хавен») (Москва, Россия)*

Фигурин Константин Михайлович, *д.м.н., профессор, ведущий научный сотрудник отделения онкоурологии ФГБУ «Национальный медицинский исследовательский центр онкологии им. Н.Н. Блохина» Минздрава России (Москва, Россия)*

Гшвенд Юрген, *профессор, Университетская клиника Рехтс дер Изар (Мюнхен, Германия)*

Онкоколопроктология

Невольских Алексей Алексеевич, *д.м.н., профессор, заместитель директора по лечебной работе Медицинского радиологического научного центра им. А.Ф. Цыба – филиала ФГБУ «Национальный медицинский исследовательский центр радиологии» Минздрава России (Москва, Россия)*

Расулов Арсен Османович, *д.м.н., профессор, лауреат премии Правительства Российской Федерации в области науки и техники, заведующий отделением колопроктологии Клинического госпиталя «Лапино» группы компаний «Мать и дитя» (ООО «Хавен») (Москва, Россия)*

Теккис Пэрис, *профессор, хирург, консультант по колопроктологии, Royal Marsden (Лондон, Великобритания)*

Онкология костных тканей и кожных покровов

Кулага Андрей Владимирович, *к.м.н., врач-хирург 3-го хирургического отделения общей онкологии ГБУЗ «Московская городская онкологическая больница №62 Департамента здравоохранения города Москвы» (Москва, Россия)*

Мусаев Эльмар Расимович, *д.м.н., профессор, член-корреспондент РАН, заведующий отделением опухолей костей, кожи, мягких тканей Клинического госпиталя «Лапино» группы компаний «Мать и дитя» (ООО «Хавен») (Москва, Россия)*

Тепляков Валерий Вячеславович, *д.м.н., профессор, заведующий отделением онкологической ортопедии комбинированных методов лечения ФГБУ «Российский научный центр рентгенорадиологии» Минздрава России (Москва, Россия)*

Онкогематология

Исхаков Эльдор Джасурович, *д.м.н., профессор, главный гематолог Министерства здравоохранения Республики Узбекистан, заместитель директора по лечебной работе Республиканского специализированного научно-практического медицинского центра гематологии Министерства здравоохранения Республики Узбекистан (Ташкент, Узбекистан)*

Клясова Галина Александровна, *д.м.н., профессор, заведующая научно-клинической лабораторией клинической бактериологии, микологии и антибиотической терапии ФГБУ «Национальный медицинский исследовательский центр гематологии» Минздрава России (Москва, Россия)*

Мутлу Арат, *профессор, директор отделения ТГСК для взрослых группы больниц Флоренс Найтингейл (Турция)*

CC BY 4.0

Анестезиология и реанимация

Горобец Евгений Соломонович, *д.м.н., профессор, главный научный консультант отделения реанимации ФГБУ «Национальный медицинский исследовательский центр онкологии им. Н.Н. Блохина» Минздрава России (Москва, Россия)*

Кричевский Лев Анатольевич, *д.м.н., заведующий отделением анестезиологии и реанимации ГБУЗ «Городская клиническая больница им. С.С. Юдина Департамента здравоохранения города Москвы» (Москва, Россия)*

Груздев Вадим Евгеньевич, *к.м.н., врач высшей категории, заведующий отделением анестезиологии и реанимации Клинического госпиталя «Лапино» группы компаний «Мать и дитя» (ООО «Хавен») (Москва, Россия)*

Ультразвуковая диагностика

Аллахвердиева Гонча Фарид Кызы, *д.м.н., врач ультразвуковой диагностики Клинического госпиталя «Лапино» группы компаний «Мать и дитя» (ООО «Хавен») (Москва, Россия)*

Куайя Эмилио, *доктор медицины, профессор, радиолог, заведующий кафедрой радиологии Университета Падуи (Италия), директор программы резидентуры по радиологии в Университете Падуи (Италия), почетный консультант по радиологии Эдинбургского университета (Великобритания)*

Чекалова Марина Альбертовна, *д.м.н., профессор кафедры рентгенологии и ультразвуковой диагностики Академии постдипломного образования ФГБУ «Федеральный научно-клинический центр специализированных видов медицинской помощи и медицинских технологий Федерального медико-биологического агентства» (Москва, Россия)*

Противоопухолевая терапия

Мария Дель Гранде, *врач-онколог, Институт онкологии Южной Швейцарии (Швейцария)*

Чекини Дженнет Ашировна, *к.м.н., врач-онколог, заведующая онкологическим отделением противоопухолевой лекарственной терапии Клинического госпиталя «Лапино» группы компаний «Мать и дитя» (ООО «Хавен») (Москва, Россия)*

Клиническая иммунология

Гривцова Людмила Юрьевна, *д.б.н., д.м.н., руководитель отдела лабораторной медицины Медицинского радиологического научного центра им. А.Ф. Цыба – филиала ФГБУ «Национальный медицинский исследовательский центр радиологии» Минздрава России (Москва, Россия)*

Молекулярная генетика и клеточные технологии

Любченко Людмила Николаевна, *д.м.н., заведующая отделом молекулярной генетики и клеточных технологий ФГБУ «Национальный медицинский исследовательский центр радиологии» Минздрава России (Москва, Россия)*

Детская онкология

Ахаладзе Дмитрий Гурамович, *к.м.н., врач-хирург, заведующий отделом торакоабдоминальной хирургии Института онкологии и детской хирургии ФГБУ «Национальный медицинский исследовательский центр детской гематологии, онкологии и иммунологии им. Дмитрия Рогачева» Минздрава России (Москва, Россия)*

Валиев Тимур Теймуразович, *д.м.н., заведующий детским отделением химиотерапии гемобластозов отдела гематологии и трансплантации костного мозга НИИ клинической онкологии им. Н.Н. Трапезникова ФГБУ «Национальный медицинский исследовательский центр онкологии им. Н.Н. Блохина» Минздрава России (Москва, Россия)*

Керимов Полад Акшин оглы, *д.м.н., ведущий научный сотрудник хирургического отделения №2 отдела общей онкологии НИИ детской онкологии и гематологии ФГБУ «Национальный медицинский исследовательский центр онкологии им. Н.Н. Блохина» Минздрава России (Москва, Россия)*

CC BY 4.0

РЕДАКЦИОННЫЙ СОВЕТ

Алиев Мамед Багир Джавад оглы, *д.м.н., профессор, академик РАН, заслуженный деятель науки Российской Федерации, советник ФГБУ «Национальный медицинский исследовательский центр радиологии» Минздрава России (Москва, Россия)*

Давыдов Михаил Иванович, *д.м.н., хирург-онколог, профессор, академик РАН, главный онколог клиники «МЕДСИ», член Европейского и Американского обществ хирургов, Международного общества хирургов (Москва, Россия)*

Канер Дмитрий Юрьевич, *к.м.н., главный врач ГБУЗ «Московская городская онкологическая больница № 62 Департамента здравоохранения города Москвы», член Московского онкологического общества (Москва, Россия)*

Каприн Андрей Дмитриевич, *д.м.н., профессор, академик РАН, заслуженный врач Российской Федерации, академик РАО, генеральный директор ФГБУ «Национальный медицинский исследовательский центр радиологии» Минздрава России, директор Московского научно-исследовательского онкологического института им. П.А. Герцена – филиала ФГБУ «Национальный медицинский исследовательский центр радиологии» Минздрава России, главный внештатный онколог Минздрава России (Москва, Россия)*

Кит Олег Иванович, *д.м.н., профессор, врач-хирург, онколог, член-корреспондент РАН, генеральный директор ФГБУ «Национальный медицинский исследовательский центр онкологии» Минздрава России (Ростов-на-Дону, Россия)*

Левченко Евгений Владимирович, *д.м.н., профессор, член-корреспондент РАН, онколог, торакальный хирург, детский хирург, заведующий хирургическим торакальным отделением, заведующий научным отделением торакальной онкологии ФГБУ «Национальный медицинский исследовательский центр онкологии им. Н.Н. Петрова» Минздрава России (Санкт-Петербург, Россия)*

Парханов Владимир Алексеевич, *д.м.н., академик РАН, российский хирург, Герой Труда Российской Федерации, заслуженный врач Российской Федерации, лауреат Государственной премии Российской Федерации, главный врач ГБУЗ «Научно-исследовательский институт – Краевая клиническая больница № 1 им. профессора С.В. Очаповского» Минздрава Краснодарского края (Краснодар, Россия)*

Строяковский Даниил Львович, *к.м.н., заведующий отделением химиотерапии ГБУЗ «Московская городская онкологическая больница № 62 Департамента здравоохранения города Москвы» (Москва, Россия)*

Чойнзонов Евгений Лхамацыренович, *д.м.н., профессор, академик РАН, член Президиума РАН, ученый-клиницист, общественный деятель, лауреат Государственной премии Российской Федерации в области науки и технологий, директор НИИ онкологии ФГБНУ «Томский национальный исследовательский медицинский центр Российской академии наук», заведующий кафедрой онкологии ФГБОУ «Сибирский государственный медицинский университет» Минздрава России (Томск, Россия)*

QUARTERLY PEER-REVIEWED
SCIENTIFIC-AND-PRACTICAL JOURNAL

MD-ONCO

The main objective of the MD-Onco journal *is publication of up-to-date information on clinical, experimental and basic scientific research, diagnosis and treatment of oncological diseases, as well as supportive materials on all current problems associated with the scope of the journal.*

The purpose of the journal *is to inform doctors in various fields who provide consulting and treatment care for patients with oncological diseases on current advancements in this area including the newest methods of diagnosis and treatment of solid tumors, as well as malignant disorders of the blood. The journal is an interdisciplinary scientific publication and brings together doctors of various specialties: oncologists, surgeons, radiologists, anesthesiologists, hematologists, clinical pharmacologists, pathologists, molecular biologists et al. to create integrated interdisciplinary approach to therapy with the goal of improved treatment effectiveness for patients with oncological diseases.*

3 VOL. 2 2022

Founded in 2021

Founder: M.M. Davydov

Editorial Office:
Research Institute of Carcinogenesis,
Floor 3, 24 Kashirskoye
Shosse, Bld. 15,
Moscow, 115478.
Tel./Fax: +7 (499) 929-96-19
E-mail: abv@abvpress.ru.
www.abvpress.ru

Articles should be sent
to Vera B. Larionova by e-mail:
larionova1951@yandex.ru

Editor **E.M. Pecherskaya**

Proofreader
E.S. Samoylova

Designer and maker-up
E.V. Stepanova

Subscription & Distribution Service
I.V. Shurgaeva
base@abvpress.ru

Project Manager
A.V. Donskih
a.donskih@abvpress.ru

The journal was registered at the Federal Service for Surveillance of Communications, Information Technologies, and Mass Media (PI No. FS77-81466 dated 03 August 2021).

If materials are reprinted in whole or in part, reference must necessarily be made to the "MD-Onco".

The editorial board is not responsible for advertising content. The authors' point of view given in the articles may not coincide with the opinion of the editorial board.

ISSN 2782-3202 (Print)
ISSN 2782-6171 (Online)

MD-Onco. 2022.
Volume 2, No. 3. 1–64.

© PH "ABV-Press", 2022

Printed at the Mediacolor LLC.
19, Signalny Proezd,
Moscow, 127273.

3,500 copies.
Free distribution.

CC BY 4.0

EDITOR-IN-CHIEF

Davydov Mikhail M., *DSc, MD, oncological surgeon, corresponding member of the Russian Academy of Sciences, head of the Oncology Department, I.M. Sechenov First Moscow State Medial University (Sechenov University), Ministry of Health of Russia; head of the Oncology Center, Clinical Hospital Lapino 2, Mother and Child Group (Moscow, Russia)*

DEPUTIES OF EDITOR-IN-CHIEF

Zeynalova Pervin A., *DSc, MD, Professor of the Oncology Department, I.M. Sechenov First Moscow State Medial University (Sechenov University), Ministry of Health of Russia; vice-president of the Oncology Center, head of the Oncological Hematology Division, Clinical Hospital Lapino 2, Mother and Child Group; member of the Multinational Association of Supportive Care in Cancer (MASCC); member of the board of the regional community organization Russian Association of Supportive Care in Cancer (RASCC) (Moscow, Russia)*

Mudunov Ali M., *DSc, MD, oncologist, neurosurgeon, oncological surgeon, Professor of the Russian Academy of Sciences, Professor of the Oncology Department, I.M. Sechenov First Moscow State Medial University (Sechenov University), Ministry of Health of Russia; head of the Head Tumors Division, Clinical Hospital Lapino 2, Mother and Child Group (Moscow, Russia)*

Fedenko Aleksandr A., *DSc, MD, deputy director for drug treatment, Clinical Hospital Lapino 2, Mother and Child Group, executive director of the East European Sarcoma Group (EESG), expert on treatment of sarcomas and GIST of the European Society of Medical Oncology (ESMO), Russian Society of Clinical Oncologists (RUSSCO); member of the American Society of Clinical Oncology (ASCO) and Connective Tissue Oncology Society (CTOS) (Moscow, Russia)*

EXECUTIVE SECRETARY

Larionova Vera B., *DSc, MD, Professor, member of the Multinational Association of Supportive Care in Cancer (MASCC); deputy chairman of the Association for scientific and long-term development of the regional community organization Russian Association of Supportive Care in Cancer (RASCC) (Moscow, Russia)*

ASSISTANT OF EXECUTIVE SECRETARY

Ryabukhina Yulia E., *PhD, MD, hematologist, oncologist, Oncology Center, Clinical Hospital Lapino 2, Mother and Child Group (Moscow, Russia)*

EDITORIAL BOARD

Oncology of the head and neck

Kutukova Svetlana I., *PhD, Associate Professor of the Surgical Dentistry and Maxillo-Facial Surgery, Pavlov First Saint Petersburg State Medical University, Ministry of Health of Russia (Saint Petersburg, Russia)*

Puxeddu Roberto, *Professor of otolaryngology, Clinica ORL (Cagliari, Italy)*

Thoracoabdominal oncology

Akbarov Alek N., *DSc, MD, medical director of thoracic surgery, Caromont Heart (Gastonia, USA)*

Allakhverdiev Arif K., *DSc, MD, Professor, head of the Thoracoabdominal Surgery Division, Loginov Moscow Clinical Scientific Center, Moscow Healthcare Department (Moscow, Russia)*

Oncological gynecology

Aminova Liana N., *PhD, MD, Honored Physician of the Bashkortostan Republic, head of the Oncological Gynecology Division, Clinical Hospital Lapino 2, Mother and Child Group (Moscow, Russia)*

Gallyamov Eduard A., *DSc, Professor, head of the Faculty Surgery Department, I.M. Sechenov First Moscow State Medial University (Sechenov University), Ministry of Health of Russia (Moscow, Russia)*

Guschin Vadim V., *DSc, MD, surgeon, Mercy Medical Center (Baltimore, USA)*

CC BY 4.0

Oncological urology

Panakhov Anar D., *PhD, MD, head of the Oncological Urology Division, Clinical Hospital Lapino 2, Mother and Child Group (Moscow, Russia)*

Figurin Konstantin M., *DSc, MD, Professor, leading researcher, Oncological Urology Division, N.N. Blokhin National Medical Research Center of Oncology, Ministry of Health of Russia (Moscow, Russia)*

Gschwend Jürgen, *DSc, MD, Professor, Rechts der Isar university clinic (Munich, Germany)*

Oncological proctology

Nevolskikh Aleksei A., *DSc, MD, Professor, deputy director of medical treatment, A. Tsyb Medical Radiological Research Center – branch of the National Medical Research Radiological Center, Ministry of Health of Russia (Moscow, Russia)*

Rasulov Arsen O., *DSc, MD, Professor, laureate of the Award of the Government of the Russian Federation for Science and Technology, head of the Coloproctology Division, Clinical Hospital Lapino 2, Mother and Child Group (Moscow, Russia)*

Tekkis Paris, *Professor of colorectal surgery, consultant surgeon, Royal Marsden (London, UK)*

Oncology of the bones and skin

Kulaga Andrei V., *PhD, MD, surgeon of the 3rd General Oncology Surgical Division, Moscow City Oncological Hospital No. 62, Moscow Healthcare Department (Moscow, Russia)*

Musaev Elmar R., *DSc, MD, Professor, corresponding member of the Russian Academy of Sciences, head of the Bone, Skin, Soft Tisue Tumors Division, Clinical Hospital Lapino 2, Mother and Child Group (Moscow, Russia)*

Teplyakov Valeriy V., *DSc, MD, Professor, head of the Oncological Orthopedy Combination Treatment Methods Division, Russian Scientific Center for Roentgen Radiology, Ministry of Health of Russia (Moscow, Russia)*

Oncological hematology

Iskhakov Eldor D., *DSc, MD, Professor, head hematologist of the Uzbekistan Republic Ministry of Healthcare, deputy director of medical treatment, Republican Specialized Scientific Practical Center of Hematology, Ministry of Healthcare of the Uzbekistan Republic (Tashkent, Uzbekistan)*

Klyasova Galina A., *DSc, MD, Professor, head of the Clinical Bacteriology Scientific Clinical Laboratory, National Medical Research Center for Hematology, Ministry of Health of Russia (Москва, Россия)*

Mutlu Arat, *DSc, MD, Professor, director of the HPCT in Adults Division, Group Florence Nightingale Hospitals (Turkey)*

Anesthesiology and resuscitation

Gorobetz Evgeny S., *DSc, MD, Professor, head research consultant, Resuscitation Division, N.N. Blokhin National Medical Research Center of Oncology, Ministry of Health of Russia (Moscow, Russia)*

Krichevskiy Lev A., *DSc, MD, head of the Anesthesiology and Resuscitation Division, S.S. Yudin City Clinical Hospital, Moscow Healthcare Department (Moscow, Russia)*

Gruzdev Vadim E., *PhD, MD, Doctor of the Highest Category, head of the Anesthesiology and Resuscitation Division, Clinical Hospital Lapino 2, Mother and Child Group (Moscow, Russia)*

Ultrasound diagnostics

Allakhverdieva Goncha F., *DSc, MD, doctor of ultrasound diagnostics, Clinical Hospital Lapino 2, Mother and Child Group (Moscow, Russia)*

Quaia Emilio, *DSc, MD, Full Professor of Radiology, Chief of Department of Radiology, Padua University (Italy); director of Radiology Residency Program, Padua University (Italy); honorary consultant on radiology, Edinburgh University (UK)*

Chekalova Marina A., *DSc, MD, Professor of the X-ray and Ultrasound Diagnostics Department, Academy of Postgraduate Education, Federal Research Clinical Center for Specialized Types of Health Care and Medical Technologies, Federal Medical-Biological Agency (Moscow, Russia)*

Antitumor therapy

Maria Del Grande, *oncologist, Oncology Institute of Southern Switzerland (Switzerland)*

Chekini Jennet A., *PhD, MD, oncologist, head of the Oncology Division of Antitumor Drug Therapy, Clinical Hospital Lapino, Mother and Child Group (Haven LLC) (Moscow, Russia)*

CC BY 4.0

Clinical immunology

Grivtsova Ludmila Y., *DSc, MD, head of the Laboratory Medicine Division, A. Tsyb Medical Radiological Research Center – branch of the National Medical Research Radiological Center, Ministry of Health of Russia (Moscow, Russia)*

Molecular genetics and cell technologies

Lubchenko Ludmila N., *DSc, MD, head of the Molecular Genetics and Cell Technologies Department, National Medical Research Radiological Center, Ministry of Health of Russia (Moscow, Russia)*

Pediatric oncology

Akhaladze Dmitry G., *PhD, MD, surgeon, head of the Thoracoabdominal Surgery Division, Institute of Oncology and Pediatric Surgery, National Scientific and Practical Center of Pediatric Hematology, Oncology and Immunology named after Dmitry Rogachev, Ministry of Health of Russia (Moscow, Russia)*

Valiev Timur T., *DSc, MD, head of the Chemotherapy of Hemoblastoses Pediatric Department, Hematology and Bone Marrow Transplantation Division, N.N. Trapeznikov Research Institute of Clinical Oncology, N.N. Blokhin National Medical Research Center of Oncology, Ministry of Health of Russia (Moscow, Russia)*

Kerimov Polad A., *DSc, MD, lead researcher of the Surgical Department No. 2, General Oncology Division, Scientific Research Institute of Pediatric Oncology and Hematology, N.N. Blokhin National Medical Research Center of Oncology, Ministry of Health of Russia (Moscow, Russia)*

EDITORIAL COUNCIL

Aliev Mamed Bagir D., *DSc, MD, Professor, academician of the Russian Academy of Sciences, National Medical Research Radiological Center, Ministry of Health of Russia (Moscow, Russia)*

Davydov Mikhail I., *DSc, MD, oncological surgeon, Professor, academician of the Russian Academy of Sciences, head oncologist, MEDSI clinic, member of the European and American Surgical Associations, International Society of Surgery (Moscow, Russia)*

Kaner Dmitry Y., *PhD, MD, head doctor, Moscow City Oncological Hospital No. 62, Moscow Healthcare Department, member of the Moscow Oncological Society (Moscow, Russia)*

Kaprin Andrey D., *DSc, Professor, academician of the Russian Academy of Sciences, Honored Physician of the Russian Federation, academician of the Russian Academy of Education, executive director of the National Medical Research Radiological Center, Ministry of Health of Russia; director of the P. Hertsen Moscow Oncology Research Institute – branch of the National Medical Research Radiological Center, Ministry of Health of Russia; chief non-staff oncologist of the Ministry of Health of Russia (Moscow, Russia)*

Kit Oleg I., *DSc, MD, Professor, surgeon, oncologist, corresponding member of the Russian Academy of Sciences, executive director of the National Medical Research Center of Oncology, Ministry of Health of Russia (Rostov on Don, Russia)*

Levchenko Evgeny V., *DSc, MD, Professor, corresponding member of the Russian Academy of Sciences, oncologist, thoracic surgeon, pediatric surgeon, head of the Pediatric Thoracic Division, head of the Thoracic Oncology Scientific Division, N.N. Petrov Research Institute of Oncology, Ministry of Health of Russia (Saint Petersburg, Russia)*

Parkhanov Vladimir A., *DSc, academician of the Russian Academy of Sciences, Russian surgeon, Hero of Labor of the Russian Federation, Honored Physician of the Russian Federation, laureate of the State Award of the Russian Federation, chief doctor of the Scientific Research Institute – Regional Clinical Hospital No. 1 named after Professor C.V. Ochapovsky, Ministry of Health of Krasnodar Region (Krasnodar, Russia)*

Stroyakovsky Daniil L., *PhD, head of the Chemotherapy Division, Moscow City Oncological Hospital No. 62, Moscow Healthcare Department (Moscow, Russia)*

Choynzonov Evgeny L., *DSc, MD, Professor, academician of the Russian Academy of Sciences, board member of the Russian Academy of Sciences, clinician, community leader, laureate of the State Award of the Russian Federation for Science and Technology, director of the Scientific Research Institute of Oncology, Tomsk National Research Medical Center of the Russian Academy of Sciences, head of the Oncology Department, Siberian State Medical University, Ministry of Health of Russia (Tomsk, Russia)*

CC BY 4.0

СОДЕРЖАНИЕ

РЕДКИЕ НОВООБРАЗОВАНИЯ: СЛОЖНЫЕ КЛИНИЧЕСКИЕ СИТУАЦИИ И ВЫБОР ТАКТИКИ ЛЕЧЕНИЯ

Е.В. Глухов, М.М. Давыдов, А.М. Иванов, А.А. Филатов, М.С. Шогенов, Е.В. Дементьева
Успешное комбинированное лечение метастатического протокового рака хвоста поджелудочной железы pT4N0M1(per). Клинический случай 16

А.О. Расулов, Ж.М. Мадьяров, А.Э. Куликов, З.Р. Расулов, Л.А. Шестакова, Д.А. Чекини, Э.К. Ибрагимов, Е.Н. Пучкова, Ю.Э. Львова, Р.А. Расулов
Неоадъювантная иммунотерапия в лечении олигометастатического местно-распространенного рака ободочной кишки. Клинический случай 21

НОВЫЕ НАПРАВЛЕНИЯ И УСПЕХИ В ЛЕЧЕНИИ ОНКОЛОГИЧЕСКИХ БОЛЬНЫХ НА СОВРЕМЕННОМ ЭТАПЕ

Ю.Е. Рябухина, Ф.М. Аббасбейли, П.А. Зейналова, О.Л. Тимофеева, Н.А. Купрышина, А.Г. Жуков
Эффективность программы D-Rd в первой линии терапии пациентки 75 лет с множественной миеломой высокого цитогенетического риска. Клиническое наблюдение 28

Д.А. Чекини, П.А. Зейналова, Э.К. Ибрагимов, А.Ю. Колесник, А.А. Феденко
CDK4/6-ингибиторы в комбинации с гормонотерапией в клинической практике. Клинический случай 36

РЕДКИЕ И СЛОЖНЫЕ КЛИНИЧЕСКИЕ СИТУАЦИИ: ДИАГНОСТИКА И ВЫБОР ТАКТИКИ ЛЕЧЕНИЯ

И.Н. Юричев, В.В. Верещак
Эндоскопические методики, используемые при обтурации бронха метастазом лейомиосаркомы забрюшинного пространства. Клиническое наблюдение. 43

ЛЕЧЕНИЕ ЗЛОКАЧЕСТВЕННЫХ ЗАБОЛЕВАНИЙ СИСТЕМЫ КРОВИ У ПАЦИЕНТОВ С COVID-19

Ю.Е. Рябухина, О.Л. Тимофеева, П.А. Зейналова, Ф.М. Аббасбейли, М.В. Антонец, В.Е. Груздев, М.А. Анисимов, А.А. Ахобеков, Н.А. Купрышина
Клиническое наблюдение пациентки 64 лет с плазмоклеточным лейкозом, впервые выявленным на фоне новой коронавирусной инфекции COVID-19. 47

РЕДКИЕ ОСЛОЖНЕНИЯ, КАЧЕСТВО ЖИЗНИ И ДИСПАНСЕРНОЕ НАБЛЮДЕНИЕ ОНКОГЕМАТОЛОГИЧЕСКИХ БОЛЬНЫХ

Л.М. Когония, К.Е. Борисов, К.И. Ершова
Некомплаентность пациента как причина кожной токсичности при терапии капецитабином 55

ТЕОРЕТИЧЕСКИЕ И ДИСКУТАБЕЛЬНЫЕ АСПЕКТЫ В ОНКОЛОГИИ

Р.Н. Мустафин
Возможности применения статинов в комплексном противоопухолевом лечении 59

CC BY 4.0

CONTENTS

RARE NEOPLASMS: COMPLEX CLINICAL SITUATIONS AND SELECTION OF TREATMENT TACTICS

E.V. Glukhov, M.M. Davydov, A.M. Ivanov, A.A. Filatov, M.S. Shogenov, E.V. Dementieva
Successful combination treatment of metastatic ductal carcinoma of the pancreas tail pT4N0M1(per). Clinical case 16

A.O. Rasulov, J.M. Madyarov, A.E. Kulikov, Z.R. Rasulov, L.A. Shestakova, D.A. Chekini, E.K. Ibragimov, E.N. Puchkova, Yu.E. Lvova, R.A. Rasulov
Neoadjuvant immunotherapy in treatment of oligometastatic locally advanced colon cancer. Clinical case 21

NEW APPROACHES AND SUCCESSES IN TREATMENT OF ONCOLOGICAL PATIENTS AT THE CURRENT STAGE

Yu.E. Ryabukhina, F.M. Abbasbeyli, P.A. Zeynalova, O.L. Timofeeva, N.A. Kupryshina, A.G. Zhukov
Effectiveness of D-Rd program in the first line therapy of a 75-year-old female patient with multiple myeloma with high-risk cytogenetics. Clinical observation 28

D.A. Chekini, P.A. Zeynalova, E.K. Ibragimov, A.Yu. Kolesnik, A.A. Fedenko
CDK4/6 inhibitors in combination with hormone therapy in clinical practice. Clinical case 36

RARE AND COMPLEX CLINICAL SITUATIONS: DIAGNOSIS AND SELECTION OF TREATMENT TACTICS

I.N. Iurichev, V.V. Vereshchak
Endoscopic techniques used in obturation of the bronchus by metastasis of leiomyosarcoma of the retrocecal space. Clinical observation 43

TREATMENT OF MALIGNANT BLOOD DISORDERS IN PATIENTS WITH COVID-19

Yu.E. Ryabukhina, O.L. Timofeeva, P.A. Zeynalova, F.M. Abbasbeyli, M.V. Antonets, V.E. Gruzdev, M.A. Anisimov, A.A. Akhobekov, N.A. Kupryshina
Clinical observation of a 64-year-old female patient with plasma cell leukemia diagnosed during coronavirus infection COVID-19 47

RARE COMPLICATIONS, QUALITY OF LIFE, AND FOLLOW-UP CARE OF ONCOHEMATOLOGICAL PATIENTS

L.M. Kogoniya, K.E. Borisov, K.I. Ershova
Patient noncompliance as the cause of skin toxicity in capecitabine therapy 55

THEORETICAL AND DISCUSSIBLE ASPECTS IN ONCOLOGY

R.N. Mustafin
Possibilities of using statins in comprehensive antitumor treatment 59

CC BY 4.0

DOI: 10.17650/2782-3202-2022-2-3-16-20

УСПЕШНОЕ КОМБИНИРОВАННОЕ ЛЕЧЕНИЕ МЕТАСТАТИЧЕСКОГО ПРОТОКОВОГО РАКА ХВОСТА ПОДЖЕЛУДОЧНОЙ ЖЕЛЕЗЫ PT4N0M1(PER). КЛИНИЧЕСКИЙ СЛУЧАЙ

Е.В. Глухов, М.М. Давыдов, А.М. Иванов, А.А. Филатов, М.С. Шогенов, Е.В. Дементьева

Клинический госпиталь «Лапино» группы компаний «Мать и дитя»; Россия, 143081 Московская обл., д. Лапино, 1-е Успенское шоссе, 111

Контакты: Евгений Вячеславович Глухов *drgluhov@mail.ru*

Рак хвоста поджелудочной железы длительное время протекает бессимптомно, часто диагностируется в местно-распространенной нерезектабельной или метастатической стадии, нередко имеет инвазию в смежные органы, а также обладает высоким метастатическим потенциалом, при этом органами-мишенями являются печень, легкие, кости, а также париетальная и висцеральная брюшина, надпочечники, что обусловливает плохой прогноз. Радикальные резекции поджелудочной железы в таких случаях нецелесообразны. «Золотым стандартом» лечения является системная химиотерапия. В данной статье приводится пример успешной резекции местно-распространенного рака хвоста поджелудочной железы с метастазом по брюшине большого сальника после 14 курсов полихимиотерапии по схеме mFOLFIRINOX (оксалиплатин 85 мг/м² внутривенно в течение 120 мин, иринотекан 150 мг/м² внутривенно в течение 90 мин, лейковорин 400 мг/м² внутривенно в течение 120 мин, 5-фторурацил 2400 мг/м² внутривенная инфузия в течение 46 ч, цикл 14 дней).

Ключевые слова: *рак поджелудочной железы, метастаз, полихимиотерапия*

Для цитирования: *Глухов Е.В., Давыдов М.М., Иванов А.М. и др. Успешное комбинированное лечение метастатического протокового рака хвоста поджелудочной железы pT4N0M1(per). Клинический случай. MD-Onco 2022;2(3):16–20. DOI: 10.17650/2782-3202-2022-2-3-16-20*

SUCCESSFUL COMBINATION TREATMENT OF METASTATIC DUCTAL CARCINOMA OF THE PANCREAS TAIL PT4N0M1(PER). CLINICAL CASE

E.V. Glukhov, M.M. Davydov, A.M. Ivanov, A.A. Filatov, M.S. Shogenov, E.V. Dementieva

Clinical Hospital "Lapino" of the "Mother and Child" Group of companies;111 1st Uspenskoe Shosse, Lapino, Moscow region 143081, Russia

Contacts: Evgeny Vyacheslavovich Glukhov *drgluhov@mail.ru*

Pancreatic tail cancer has a poor prognosis and may be unresectable at the time of diagnosis, since it is asymptomatic and often has invasion into adjacent organs, and also has a high metastatic potential, where the target organs are the liver, lungs, bones, as well as the parietal and visceral peritoneum, adrenal glands. Radical resection of the pancreas in such cases is impractical. The gold standard of treatment is systemic chemotherapy. We describe the successful resection of locally advanced pancreatic tail cancer with metastases along the peritoneum of the large omentum after 14 courses of chemotherapy according to the mFOLFIRINOX (oxaliplatin 85 mg/m² intravenously for 120 min, irinotecan 150 mg/m² intravenously for 90 min, leucovorin 400 mg/m² intravenously for 120 min, 5-fluorouracil 2400 mg/m² intravenous infusion for 46 hours, cycle 14 days).

Keywords: *pancreatic cancer, metastasis, chemotherapy*

For citation: *Glukhov E.V., Davydov M.M., Ivanov A.M. et al. Successful combination treatment of metastatic ductal carcinoma of the pancreas tail pT4N0M1(per). Clinical case. MD-Onco 2022;2(3):16–20. (In Russ.). DOI: 10.17650/2782-3202-2022-2-3-16-20*

ВВЕДЕНИЕ

Заболеваемость раком поджелудочной железы за последние 30 лет увеличилась на 30 %. По данным GLOBOCAN 2020, рак поджелудочной железы среди злокачественных новообразований в мире занимает 12-е место по числу новых зарегистрированных случаев и 7-е место по смертности [1]. Заболеваемость раком поджелудочной железы в России составляет

CC BY 4.0

9,5 случая среди мужчин и 7,6 случая среди женщин на 100 тыс. населения. По частоте заболеваемости среди онкологической патологии рак поджелудочной железы занимает 6-е место и составляет 3 %. Заболеваемость увеличивается с возрастом, и ее пик приходится на 60–80 лет. Факторами риска развития рака поджелудочной железы являются курение, сахарный диабет, пародонтоз, химические агенты (бензидин, пестициды, асбест и пр.), алкоголь [2].

Обычно опухоль локализуется в головке поджелудочной железы (70–75 % случаев), реже – в теле (11–14 %) и в хвосте (7–10 %), тотальное поражение отмечается у 6 % больных. При дистальном раке поджелудочной железы прогноз является плохим [3]. Инфильтрация толстой кишки при раке хвоста поджелудочной железы встречается примерно в 17 % случаев [4]. Примерно у 49,5 % пациентов на момент постановки диагноза рака поджелудочной железы обнаруживают отдаленные метастазы. Средняя продолжительность жизни при этом составляет менее 12 мес при химиотерапевтическом лечении [5]. Пациенты с отдаленными проявлениями болезни традиционно рассматриваются как неоперабельные [6]. По частоте метастатического поражения при раке поджелудочной железы печень занимает 1-е место, далее следуют легкие, лимфатические узлы брюшной полости, брюшина, сальник и надпочечники [7, 8]. Поскольку в 80–85 % случаев диагностируется нерезектабельная метастатическая опухоль, единственным методом лечения является химиотерапия, а учет ограниченных данных о возможной роли хирургии при метастатическом заболевании нецелесообразен. Хотя метастазэктомия хорошо зарекомендовала себя при других злокачественных новообразованиях желудочно-кишечного тракта, таких как колоректальный рак и нейроэндокринные опухоли. Вопросы о циторедукции при метастатическом раке поджелудочной железы остаются весьма спорными, в большинстве случаев это не приводит к увеличению общей и безрецидивной выживаемости. Тем не менее метастазэктомия может стать новым методом лечения для улучшения отдаленных результатов у тщательно отобранной группы пациентов, особенно с олигометастатическим раком поджелудочной железы [9]. Так, по данным Т. Хакерт, после радикального хирургического лечения 5-летняя выживаемость больных раком поджелудочной железы с метастазами в печени и/или лимфатических узлах аортокавального промежутка составила 8,1 % [10].

В данной статье представлен клинический случай «отобранной» пациентки, которой проведено успешное хирургическое лечение в сочетании с системной химиотерапией.

КЛИНИЧЕСКОЕ НАБЛЮДЕНИЕ

***Больная И.**, 72 лет, обратилась в онкологический центр Клинического госпиталя «Лапино» для консультации. Из анамнеза: в 2019 г. диагностировано опухолевое образование хвоста поджелудочной железы размерами 10 × 9 см с врастанием в желудок, поперечно-ободочную кишку, капсулу левой почки с метастазом по брюшине в большом сальнике. С 2019 г. по декабрь 2020 г. больной проведено 14 курсов полихимиотерапии по схеме mFOLFIRINOX (оксалиплатин 85 мг/м^2 внутривенно в течение 120 мин, иринотекан 150 мг/м^2 внутривенно в течение 90 мин, лейковорин 400 мг/м^2 внутривенно в течение 120 мин, 5-фторурацил 2400 мг/м^2 внутривенная инфузия в течение 46 ч; цикл 14 дней) с положительной динамикой: снижение уровня онкомаркера CA 19-9 с 1500 Ед/мл до физиологической нормы, уменьшение размера опухоли до 3,5 см; при этом вовлечение смежных органов в опухолевый процесс осталось прежним с втяжением к основной опухоли чревного ствола и верхней брыжеечной вены (рис. 1).*

26.01.2021 больной выполнена циторедуктивная операция в объеме дистальной субтотальной резекции поджелудочной железы, спленэктомии, левосторонней гемиколэктомии, атипичной резекции задней стенки тела желудка, плоскостной резекции левой почки, оментэктомии.

***Описание операции.** После обработки операционного поля выполнена верхнесрединная лапаротомия с иссечением старого послеоперационного рубца. Визуализированы левая и правая доли печени. Метастазов в печени, по брюшине, а также других проявлений онкологического процесса не обнаружено. В других отделах брюшной полости – без проявлений заболевания. В пряди большого сальника, вовлеченного в опухолевый конгломерат, обнаружено узловое образование размерами 1 × 0,5 см. Выполнено рассечение связки гастроколика, вскрыта сальниковая сумка. Визуализировано опухолевое образование хвоста поджелудочной железы размерами 3 × 3,5 см, при этом в опухоль втянуты поперечно-ободочная кишка, задняя стенка желудка, первая петля тонкой кишки, паранефрий слева, левая почка. Выполнена мобилизация тела и хвоста поджелудочной железы, левой половины ободочной кишки; поперечно-ободочная кишка и нисходящая ободочная кишка пересечены аппаратом УО-40, механический шов укрыт кисетным атравматическим швом. Сформирован трансверзо-десцендоанастомоз двухрядным атравматическим швом. Выделены верхняя брыжеечная вена, чревный ствол, селезеночная артерия (рис. 2, 3). Поджелудочная железа пересечена проксимальнее опухолевого узла (рис. 4). Выполнено удаление опухолевого конгломерата en bloc (рис. 5).*

CC BY 4.0

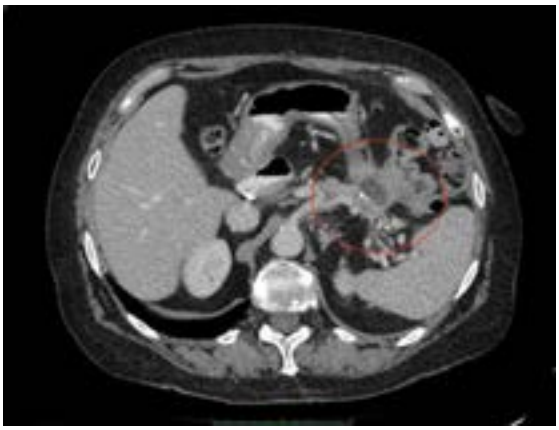

Рис. 1. *Компьютерная томография. Опухоль хвоста поджелудочной железы*

Fig. 1. *Computed tomography. Tumor of the pancreas tail*

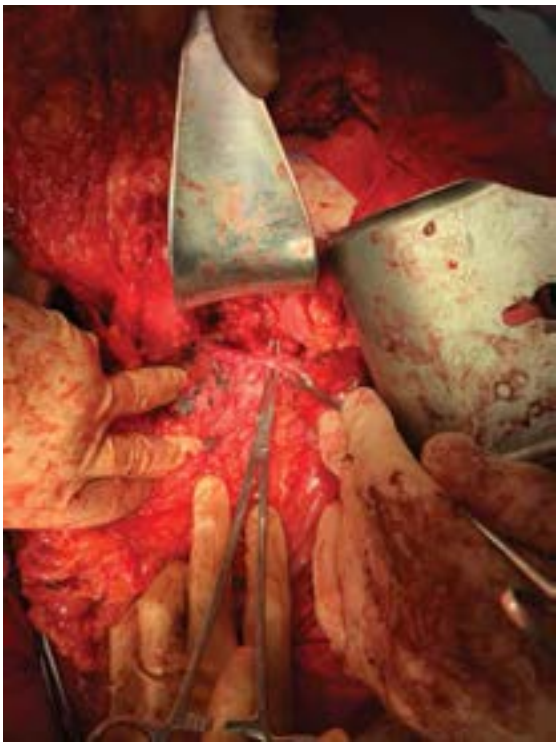

Рис. 2. *Мобилизованное тело и хвост поджелудочной железы. Выделены воротная, верхняя брыжеечная вены, селезеночная артерия*

Fig. 2. *Mobilized body and tail of the pancreas. Portal, superior mesenteric veins, splenic artery are selected*

Рис. 3. *Перевязанная селезеночная артерия*

Fig. 3. *Ligated splenic artery*

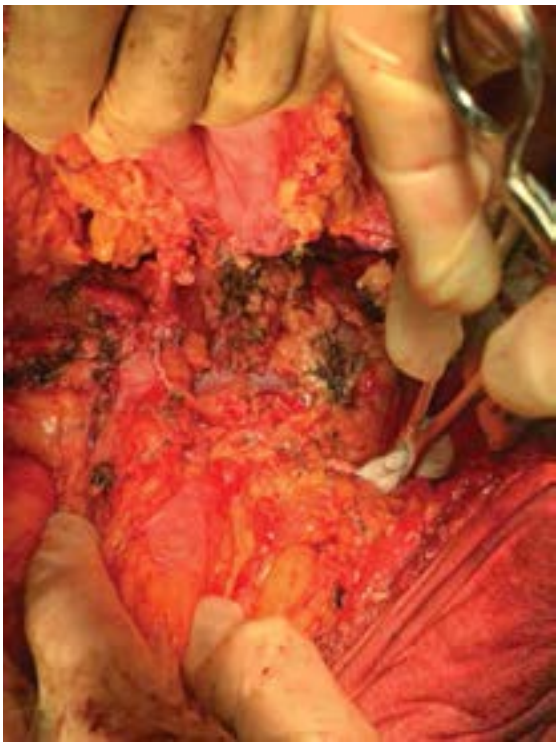

Рис. 4. *Операционная рана после удаления опухоли*

Fig. 4. *Operation wound after tumor resection*

CC BY 4.0

Рис. 5. *Удаленный операционный материал*
Fig. 5. *Resected surgical material*

Послеоперационный период протекал без осложнений. Результаты гистологического исследования: умеренно дифференцированная протоковая аденокарцинома хвоста поджелудочной железы без морфологического регресса после химиотерапии, с инвазией в клетчатку, адвентиций селезеночной артерии и вены, врастанием в стенку толстой кишки до слизистой оболочки. Периневральная инвазия опухоли в мышечной оболочке толстой кишки. Лимфоваскулярной инвазии не выявлено. Хирургические края отрицательные. В 7 обнаруженных и исследованных регионарных лимфатических узлах метастазов опухоли не обнаружено. Отдаленный метастаз аденокарциномы в большом сальнике ypT4ypN0ypM1.

По решению междисциплинарного консилиума больной проведена адъювантная полихимиотерапия по схеме mFOLFIRINOX (оксалиплатин 85 мг/м² внутривенно в течение 120 мин, иринотекан 150 мг/м² внутривенно в течение 90 мин, лейковорин 400 мг/м² внутривенно в течение 120 мин, 5-фторурацил 2400 мг/м внутривенная инфузия в течение 46 ч; цикл 14 дней). По данным комплексного обследования по состоянию на июль 2022 г. (18 мес после циторедуктивной операции) – без признаков прогрессирования заболевания.

ОБСУЖДЕНИЕ

Несмотря на плохой прогноз при раке поджелудочной железы, мы сообщаем о клиническом случае пациентки с диагнозом рака хвоста поджелудочной железы pT4N0M1 с врастанием в желудок, поперечно-ободочную кишку, капсулу левой почки, с метастазом по брюшине в большом сальнике, которой проведено успешное лечение в рамках мультидисциплинарного подхода, включающее химиотерапию и циторедуктивную операцию.

На данный момент проведено мало исследований о роли паллиативной хирургии при протоковом раке поджелудочной железы IV стадии, и до сих пор хирургическое лечение при распространенном процессе считается противопоказанным. По данным ряда авторов, циторедуктивные операции при раке поджелудочной железы с отдаленными проявлениями не увеличивают выживаемость, поэтому не могут быть рекомендованы [11–13], в то же время другие авторы сообщают о положительных результатах у хорошо отобранных пациентов [14, 15]. Следовательно, необходимы проспективные рандомизированные исследования для определения целесообразности показаний к хирургическому лечению больных протоковым раком поджелудочной железы с отдаленными метастазами в условиях современного междисциплинарного консилиума.

ЗАКЛЮЧЕНИЕ

Представленные нами данные не могут быть рекомендательными, но могут предполагать возможность хирургического лечения у тщательно отобранных больных раком поджелудочной железы IV стадии после системной химиотерапии, что может сыграть определенную роль в увеличении продолжительности общей и безрецидивной выживаемости.

CC BY 4.0

ЛИТЕРАТУРА / REFERENCES

1. GLOBOCAN: cancer incidence and mortality worldwide in 2020. Available at: http://gco.iarc.fr/
2. Hassan M.M., Bondy M.L., Wolff R.A. et al. Risk factors for pancreatic cancer: case-control study. Am J Gastroenterol 2007;102(12):2696–707. DOI: 10.1111/j.1572-0241.2007.01510.x
3. Ohata K., Uenishi T., Miyazaki T. et al. [A resected case of the pancreatic tail cancer with obstruction of the large intestine (In Japanese)]. Nihon Gekakei Rengo Gakkaishi 2014;39(4):761–6. DOI: 10.4030/jjcs.39.761
4. Solcie E., Capella C., Kloppel G. Tumors of the pancreas. In: Atlas of tumor pathology. 3rd series, fasc. 20. Armed Forces Institute of Pathology, 1995. P. 85–86.
5. Antoniou E., Margonis G.A., Sasaki K. et al. Is resection of pancreatic adenocarcinoma with synchronous hepatic metastasis justified? A review of current literature. ANZ J Surg 2016;86(12):973–7. DOI: 10.1111/ans.13738
6. Tempero M.A., Malafa M.P., Behrman S.W. et al. Pancreatic adenocarcinoma, version 2.2014: featured updates to the NCCN guidelines. J Natl Compr Cancer Netw 2014;12(8):1083–93. DOI: 10.6004/jnccn.2014.0106
7. Disibio G., French S.W. Metastatic patterns of cancers: results from a large autopsy study. Arch Pathol Lab Med 2008;132(6):931–9. DOI: 10.5858/2008-132-931-MPOCRF
8. Embuscado E.E., Laheru D., Ricci F. et al. Immortalizing the complexity of cancer metastasis: genetic features of lethal metastatic pancreatic cancer obtained from rapid autopsy. Cancer Biol Ther 2005;4(5):548–54. DOI: 10.4161/cbt.4.5.1663
9. Kandel P., Wallace M.B., Stauffer J. et al. Survival of patients with oligo-metastatic pancreatic ductal adenocarcinoma treated with combined modality treatment including surgical resection: a pilot study. J Pancreat Cancer 2018;4(1):88–94. DOI: 10.1089/pancan.2018.0011
10. Hackert T., Niesen W., Hinz U. et al. Radical surgery of oligometastatic pancreatic cancer. Eur J Surg Oncol 2017;43(2):358–63. DOI: 10.1016/j.ejso.2016.10.023
11. Takada T., Yasuda H., Amano H. et al. Simultaneous hepatic resection with pancreato-duodenectomy for metastatic pancreatic head carcinoma: does it improve survival? Hepatogastroenterology 1997;44(14):567–73.
12. Dünschede F., Will L., von Langsdorf C. et al. Treatment of metachronous and simultaneous liver metastases of pancreatic cancer. Eur Surg Res 2010;44(3–4):209–13. DOI: 10.1159/000313532
13. Gleisner A.L., Assumpcao L., Cameron J.L. et al. Is resection of periampullary or pancreatic adenocarcinoma with synchronous hepatic metastasis justified? Cancer 2007;110(11):2484–92. DOI: 10.1002/cncr.23074
14. Seelig S.K., Burkert B., Chromik A.M. et al. Pancreatic resections for advanced M1-pancreatic carcinoma: the value of synchronous metastasectomy. HPB Surg 2010;2010:579672. DOI: 10.1155/2010/579672
15. Singh A., Singh T., Chaudhary A. Synchronous resection of solitary liver metastases with pancreaticoduodenectomy. JOP 2010;11(5):434–8.

Вклад авторов
Е.В. Глухов: оперативное лечение пациентки, написание текста статьи;
М.М. Давыдов: общее руководство работой, определение концепции, планирование, редактирование текста статьи;
А.М. Иванов: химиотерапевтическое лечение пациентки;
А.А. Филатов, М.С. Шогенов, Е.В. Дементьева: ассистирование во время хирургической операции.
Authors' contributions
E.V. Glukhov: surgical treatment of the patient, article writing;
M.M. Davydov: general management of the work, definition of the concept, planning, editing of the article;
A.M. Ivanov: chemotherapeutic treatment of the patient;
A.A. Filatov, M.S. Shogenov, E.V. Dementieva: assistance during surgical operation.

ORCID авторов / ORCID of authors
Е.В. Глухов / E.V. Glukhov: https://orcid.org/0000-0003-4108-9956
М.М. Давыдов / M.M. Davydov: https://orcid.org/0000-0001-5038-9307
А.М. Иванов / A.M. Ivanov: https://orcid.org/0000-0001-6836-4028
Е.В. Дементьева / E.V. Dementieva: https://orcid.org/0000-0001-9361-6354

Конфликт интересов. Авторы заявляют об отсутствии конфликта интересов.
Conflict of interest. The authors declare no conflict of interest.

Финансирование. Работа выполнена без спонсорской поддержки.
Funding. The work was performed without external funding.

Статья поступила: 14.07.2022. **Принята к публикации:** 01.08.2022.
Article submitted: 14.07.2022. **Accepted for publication:** 01.08.2022.

CC BY 4.0

DOI: 10.17650/2782-3202-2022-2-3-21-27

НЕОАДЪЮВАНТНАЯ ИММУНОТЕРАПИЯ В ЛЕЧЕНИИ ОЛИГОМЕТАСТАТИЧЕСКОГО МЕСТНО-РАСПРОСТРАНЕННОГО РАКА ОБОДОЧНОЙ КИШКИ. КЛИНИЧЕСКИЙ СЛУЧАЙ

А.О. Расулов[1], Ж.М. Мадьяров[1], А.Э. Куликов[1], З.Р. Расулов[1], Л.А. Шестакова[1], Д.А. Чекини[1], Э.К. Ибрагимов[1], Е.Н. Пучкова[1], Ю.Э. Львова[2], Р.А. Расулов[3]

[1]Клинический госпиталь «Лапино» группы компаний «Мать и дитя»; Россия, 143081 Московская обл., д. Лапино, 1-е Успенское шоссе, 111;
[2]Больница Центросоюза Российской Федерации; Россия, 107150 Москва, ул. Лосиноостровская, 39, стр. 1;
[3]ФГАОУ ВО «Первый Московский государственный медицинский университет им. И.М. Сеченова» Минздрава России (Сеченовский Университет); Россия, 119991 Москва, ул. Трубецкая, 8, стр. 2

Контакты: Жасур Махирович Мадьяров *jasur2001@mail.ru*

Иммунотерапия изменила перспективы лечения пациентов с метастатическим колоректальным раком. Данные литературы подтверждают противоопухолевый эффект иммунотерапии у пациентов с колоректальным раком при высоком уровне микросателлитной нестабильности (MSI-H). В представленном клиническом наблюдении показана эффективность проведенного предоперационного лечения блокатором PD-1/PD-L1/PD-L2 (ниволумаб) пациента 44 лет с местно-распространенным олигометастатическим раком ободочной кишки, которое позволило выполнить радикальное хирургическое вмешательство в объеме R0-резекции, достигнуть полного патоморфоза в первичной и метастатической опухоли, а также улучшить качество жизни пациента.

Ключевые слова: *местно-распространенный колоректальный рак, мутационный статус, иммунотерапия, R0-резекция, полный патоморфологический ответ*

Для цитирования: *Расулов А.О., Мадьяров Ж.М., Куликов А.Э. и др. Неоадъювантная иммунотерапия в лечении олигометастатического местно-распространенного рака ободочной кишки. Клинический случай. MD-Onco 2022;2(3):21–7. DOI: 10.17650/2782-3202-2022-2-3-21-27*

NEOADJUVANT IMMUNOTHERAPY IN TREATMENT OF OLIGOMETASTATIC LOCALLY ADVANCED COLON CANCER. CLINICAL CASE

A.O. Rasulov[1], J.M. Madyarov[1], A.E. Kulikov[1], Z.R. Rasulov[1], L.A. Shestakova[1], D.A. Chekini[1], E.K. Ibragimov[1], E.N. Puchkova[1], Yu.E. Lvova[2], R.A. Rasulov[3]

[1]Clinical Hospital "Lapino" of the "Mother and Child" Group of companies; 111 1st Uspenskoe Shosse, Lapino, Moscow region 143081, Russia;
[2]Centrosoyuz Hospital of the Russian Federation; Bld. 1, 39 Losinoostrovskaya St., Moscow 107150, Russia;
[3]I.M. Sechenov First Moscow State Medical University, Ministry of Health of Russia (Sechenov University); Bld. 2, 8 Trubetskaya St., Moscow 119991, Russia

Contacts: Jasur Mahirovich Madyarov *jasur2001@mail.ru*

Immunotherapy has improved the results of treatment of patients with metastatic colorectal cancer. According to literature, the most cancericidal effect revealed in a microsatellite instability high (MSI-H) tumors. In our case, PD-1/PD-L1/PD-L2 inhibitors (nivolumab) treatment for locally advanced MSI-H colon carcinoma with liver metastasis in 44-year-old patient resulted in tumor regression, so that R0 surgical procedure became possible. Computed tomography scan and pathology report showed complete response, in primary and metastatic tumors. As a result, this allowed to improve the quality of patient's life.

Keywords: *locally advanced colorectal cancer, mutation status, R0 resection, complete pathomorphological response*

For citation: *Rasulov A.O., Madyarov J.M., Kulikov A.E. et al. Neoadjuvant immunotherapy in treatment of oligometastatic locally advanced colon cancer. Clinical case. MD-Onco 2022;2(3):21–7. (In Russ.). DOI: 10.17650/2782-3202-2022-2-3-21-27*

ВВЕДЕНИЕ

Колоректальный рак (КРР) на сегодняшний день прочно занял лидирующие позиции по заболеваемости и смертности в общей структуре онкологических заболеваний во всем мире. В 2020 г. рак ободочной и прямой кишки занял 1-е место в общей структуре заболеваемости в Российской Федерации независимо от пола [1]. Хирургическое лечение является основным методом лечения КРР, при этом комбинированные методы лечения, такие

CC BY 4.0

как химио- и лучевая терапия, позволяют улучшить отдаленные результаты [2]. Однако применение различных режимов химиотерапии при местно-распространенных и диссеминированных процессах имеет ограниченную эффективность в связи с развивающейся с течением времени резистентностью опухоли. Анализ публикаций за последние несколько лет показывает достижение выраженного противоопухолевого эффекта при использовании блокаторов PD-1/PDL-1 у пациентов с микросателлитной нестабильностью (MSI) высокого уровня (MSI-H) при диссеминированном КРР. Применение иммунотерапии в неоадъювантном режиме при местно-распространенных опухолях толстой кишки приводит к увеличению частоты не только R0-резекции, но и полных патоморфологических ответов [3].

Представленное клиническое наблюдение демонстрирует положительный эффект иммунотерапии у молодого пациента без отягощенного семейного анамнеза с местно-распространенным раком восходящего отдела ободочной кишки с врастанием в гепатопанкреатодуоденальную зону и солитарным метастазом в печени.

КЛИНИЧЕСКОЕ НАБЛЮДЕНИЕ

***Пациент Р.**, 44 лет, в феврале 2020 г. на высоте кишечной непроходимости оперирован по месту жительства. Интраоперационно выявлен опухолевый инфильтрат, вовлекающий в процесс правые отделы толстой кишки, правую долю печени, желудок, в связи с чем взята биопсия и сформирована цекостома. При гистологическом исследовании выявлена умеренно дифференцированная аденокарцинома кишечного типа.*

Для оценки распространенности опухолевого процесса выполнена компьютерная томография органов брюшной полости, по данным которой в области печеночного изгиба ободочной кишки с распространением на поперечно-ободочный отдел определяется конгломерат неоднородной структуры размерами до 120 × 113 мм с врастанием в печень, антральный отдел желудка, головку поджелудочной железы (рис. 1). В брыжейке немногочисленные лимфатические узлы от 7 до 15 мм, в S6-сегменте печени – солитарный метастаз размерами 11 × 10 мм, в воротах печени – метастатически измененные лимфатические узлы размерами до 25 × × 12 мм (рис. 2).

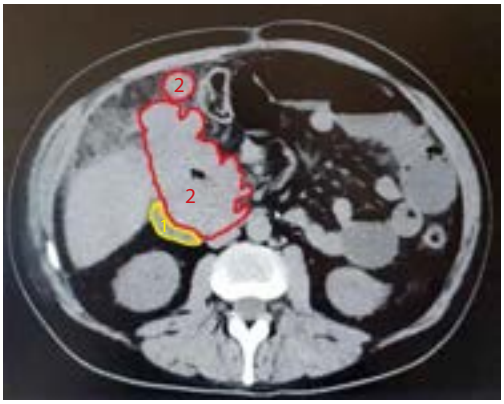

Рис. 1. *Компьютерная томография до лечения. 1 – двенадцатиперстная кишка; 2 – опухоль*

Fig. 1. *Computed tomography prior to treatment. 1 – duodenum; 2 – tumor*

Рис. 2. *Компьютерная томография до лечения. Метастаз в печени*

Fig. 2. *Computed tomography prior to treatment. Liver metastasis*

Пациент обсужден на онкологическом консилиуме по месту жительства. Учитывая местное распространение опухоли, а также наличие солитарного метастаза в печени, проведено 2 курса полихимиотерапии по схеме FOLFOXIRI. Однако после 2-го курса полихимиотерапии выявлены клинико-инструментальные признаки кишечной непроходимости. На фоне консервативной терапии положительной динамики не наблюдалось, в связи с чем в апреле 2020 г. проведено повторное оперативное вмешательство. Интраоперационно: петли тонкой кишки дилятированы до 4–5 см, заполнены тонкокишечным содержимым. В проекции восходящего отдела ободочной кишки определяется массивная местно-распространенная опухоль, инфильтрирующая корень брыжейки тонкой кишки, ворота печени, двенадцатиперстную кишку, головку поджелудочной железы. На 20 см от илеоцекального угла выявлена петля подвздошной кишки, вовлеченная в опухолевый процесс. Учитывая выраженное местное распространение опухоли, сомнительность возможности выполнения операции в объеме R0, а также наличие тонкокишечной непроходимости, вызванной опухолевым конгломератом, сформирован обходной еюнотрансверзоанастомоз по типу «бок в бок». Для адекватной оценки мутационного статуса выполнена резекция опухолевоизмененного большого сальника. При патогистологическом исследовании операционного материала обнаружены клетки аденокарциномы кишечного типа; по данным молекулярно-генетического исследования – мутация в гене KRAS и отсутствие мутаций в генах NRAS, BRAF. При этом выявлена MSI-H.

CC BY 4.0

Пациент самостоятельно обратился в онкологический центр Клинического госпиталя «Лапино» для определения дальнейшей тактики лечения. При осмотре в правой подвздошной области выявлена рубцовая стриктура цекостомы до 1,0 см с деформацией передней брюшной стенки за счет парастомальной грыжи. Учитывая клинико-лабораторные данные, характер распространения опухоли, незначительную динамику на фоне полихимиотерапии, мутационный статус, пациент повторно обсужден на онкологическом консилиуме, по результатам которого ему было рекомендовано проведение иммунотерапии препаратом ниволумаб. С мая по сентябрь 2020 г. проведено 6 курсов иммунотерапии ниволумабом с разовой дозой 240 мг внутривенно. На фоне терапии осложнений не отмечено.

При контрольном обследовании в октябре 2020 г. по данным компьютерной томографии брюшной полости отмечены уменьшение плотности и размеров опухолевого конгломерата в ободочной кишке до 69 × 37 мм (ранее 120 × 113 мм) (рис. 3) и уменьшение размеров очага в S6-сегменте печени до 6 мм (ранее 10 мм).

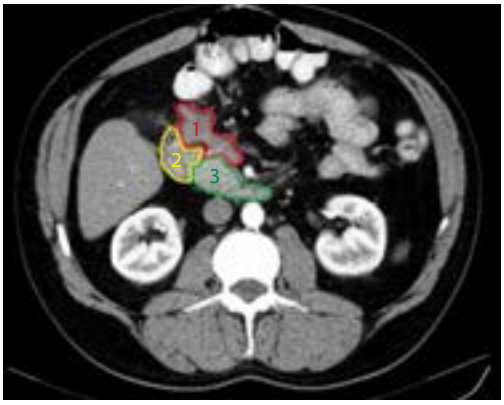

Рис. 3. *Компьютерная томография после лечения. 1 – опухоль; 2 – двенадцатиперстная кишка; 3 – поджелудочная железа*

Fig. 3. *Computed tomography after treatment. 1 – tumor; 2 – duodenum; 3 – pancreas*

Учитывая выраженный эффект от проведенного лечения, пациенту продолжена иммунотерапия с ноября 2020 г. по май 2021 г. Проведено еще 8 курсов терапии ниволумабом. Повторная компьютерная томография органов брюшной полости в июне 2021 г. показала следующую динамику: в поперечно-ободочной кишке с распространением в прилежащую клетчатку определяется остаточная ткань опухоли неправильной формы размерами около 65 × 25 мм (ранее 69 × 37 мм), интимно прилежащая к антральному отделу желудка, двенадцатиперстной кишке, головке поджелудочной железы, без убедительных признаков инвазии в соседние органы. В прилежащей клетчатке определяются регионарные лимфатические узлы размерами до 7 × 8 мм (ранее до 7 × 17 мм); также визуализируются немногочисленные лимфатические узлы ворот печени, наиболее крупный – над воротной веной, размерами 25 × 11 мм (ранее до 28 × 13 мм). Брыжеечные лимфатические узлы по ходу верхних брыжеечных артерии и вены не увеличены (ранее были увеличены до 8 × 14 мм, количество также было увеличено). В правой подвздошной области определяется цекостома с парастомальной грыжей: размеры грыжевого мешка – 110 × 70 × 121 мм, содержимое грыжевого мешка – петли тонкой кишки и их брыжейка. В паренхиме печени очагов патологического контрастирования не выявлено (при предыдущем исследовании наблюдался гиповаскулярный очаг диаметром 6 мм в S6-сегменте печени) (рис. 4, 5).

Рис. 4. *Компьютерная томография после лечения. Метастаз в печени с полным ответом*

Fig. 4. *Computed tomography after treatment. Liver metastasis with complete response*

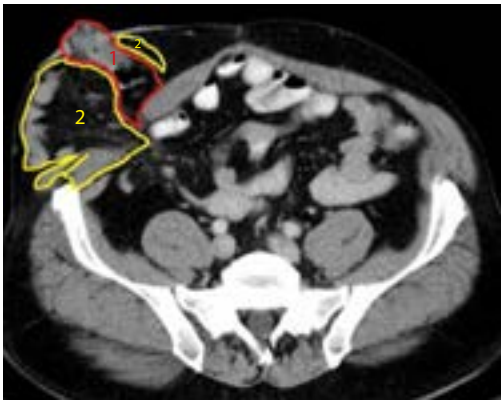

Рис. 5. *Компьютерно-томографические признаки гигантской парастомальной грыжи. 1 – цекостома; 2 – петли тонкой кишки*

Fig. 5. *Computed tomography signs of giant parastomal hernia. 1 – cecostomy; 2 – loops of the small intestine*

Пациент вновь обсужден на онкологическом консилиуме. Учитывая выраженную положительную динамику от проведенной иммунотерапии, возможность выполнения радикальной операции с удалением всех видимых

CC BY 4.0

проявлений опухолевого процесса, рекомендовано хирургическое лечение.

Особенности хирургического лечения. *После выполненной средне-срединной лапаротомии при ревизии брюшной полости в проекции поперечно-ободочной кишки по брыжеечному краю обнаружена муцинозная опухоль размерами до 6 см, тесно прилегающая к головке поджелудочной железы, двенадцатиперстной кишке, средним ободочным сосудам,* ***без признаков инвазии****. В проекции цекостомы выявлена гигантских размеров парастомальная грыжа размерами 15 × 18 см, включающая в себя 4 петли тонкой кишки. В проекции средней трети поперечно-ободочной кишки визуализирован ранее сформированный обходной еюнотрансверзоанастомоз. Под визуальным контролем цекостома иссечена, далее полностью выделена до соединения с брюшной полостью. Грыжевой мешок полностью иссечен в пределах неизмененных тканей. Далее начата латеромедиальная мобилизация правых отделов ободочной кишки, визуализирована двенадцатиперстная кишка, которая также была полностью отделена. Далее осуществлен медиолатеральный доступ к верхней брыжеечной вене. V. iliocolica и одноименная артерия перевязаны и пересечены у основания. При дальнейшей мобилизации визуализированы средние ободочные сосуды. В данной проекции выявлено тесное прилежание муцинозной остаточной опухоли к панкреатодуоденальной зоне, без достоверной инвазии. Острым путем проведена мобилизация с последующей перевязкой и пересечением a. et v. colica media у основания. Мобилизованы слепая кишка, терминальный отдел подвздошной кишки, восходящая ободочная кишка, печеночный изгиб и поперечно-ободочная кишка до ее дистальной трети. Выполнена расширенная правосторонняя гемиколэктомия с лимфодиссекцией в объеме D3 и экстирпацией ранее сформированного обходного анастомоза единым блоком (рис. 6). Далее поочередно сформированы еюноеюно- и илеотрансверзоанастомоз по типу «бок в бок». Общее время операции составило 4 ч 43 мин, кровопотеря – 300 мл.*

Послеоперационный период протекал без осложнений, на 2-е сутки удален дренаж из брюшной полости. Пациент выписан в удовлетворительном состоянии на 6-е сутки после операции с рекомендациями о продолжении иммунотерапии в адъювантном режиме. За период наблюдения 13 мес пациенту проведено суммарно 32 курса иммунотерапии. При очередном контрольном обследовании данных, свидетельствующих о прогрессировании заболевания, получено не было.

Гистологическое заключение после операции: *фрагмент фиброзно-жировой и гладкомышечной ткани с обширными озерами слизи и выраженной лимфолейкоцитарной инфильтрацией, наличием кальцинатов. Жизнеспособные опухолевые клетки не выявлены. В области макроскопически описанной опухоли в стенке кишки с распространением в жировую клетчатку большого сальника с вовлечением серозной оболочки брюшины – обширные озера слизи с рассеянной лимфоплазмоцитарной инфильтрацией, с наличием кальцинатов и единичных гигантских многоядерных клеток (рис. 7).*

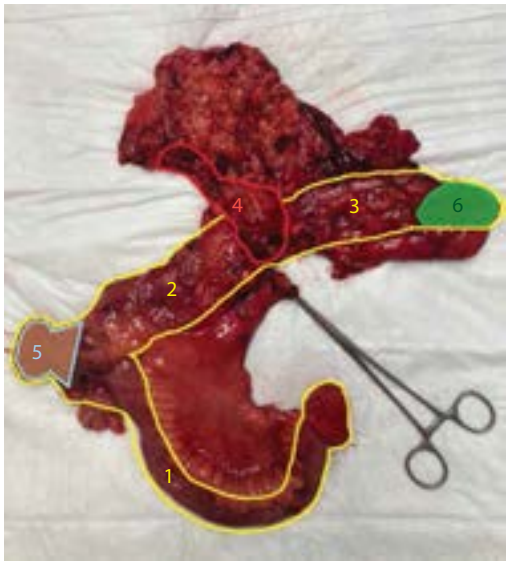

Рис. 6. *Удаленный макропрепарат. 1 – подвздошная кишка; 2 – правые отделы ободочной кишки; 3 – поперечно-ободочная кишка; 4 – остаточная опухоль; 5 – цекостома; 6 – обходной анастомоз*

Fig. 6. *Resected gross specimen. 1 – ileum; 2 – right parts of the colon; 3 – transverse colon; 4 – residual tumor; 5 – cecostomy; 6 – bypass*

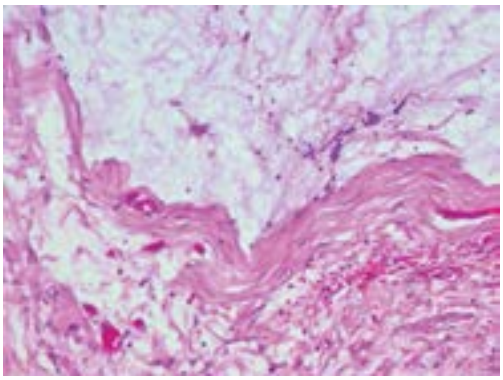

Рис. 7. *Гистологическое исследование (окрашивание гематоксилином и эозином, ×100). Полный патоморфоз в стенке кишки*

Fig. 7. *Histological examination (staining with hematoxylin and eosin, ×100). Complete pathological response in the intestinal wall*

С учетом клинических данных морфологическая картина может соответствовать аденокарциноме ободочной кишки с признаками полного регресса опухоли на фоне лечения (степень IV по Dworak). Края резекции тонкой и толстой кишки – без признаков опухолевого роста. В 1 из 21 лимфатического узла брыжейки обширные озера слизи со слабо выраженной лимфоплазмоцитарной

CC BY 4.0

инфильтрацией и наличием кальцинатов – морфологическая картина может соответствовать метастазу опухоли с признаками полного регресса на фоне лечения (рис. 8).

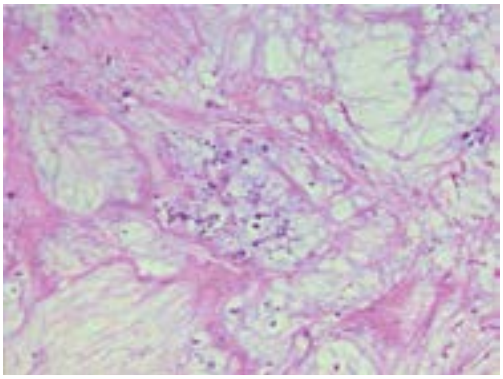

Рис. 8. *Гистологическое исследование (окрашивание гематоксилином и эозином, ×100). Полный патоморфоз в лимфатическом узле*

Fig. 8. *Histological examination (staining with hematoxylin and eosin, ×100). Complete pathological response in the lymph node*

ОБСУЖДЕНИЕ

Иммунотерапия занимает важное место в арсенале лечения пациентов с КРР не только при диссеминированном процессе, но и при локализованных и местнораспространенных формах. На сегодняшний день актуальность иммунопрепаратов при MSI-H не вызывает сомнений и активно обсуждается в современной литературе [4].

На сайте ClinicalTrials.gov зарегистрировано сразу несколько проспективных действующих исследований (II фазы) по изучению эффективности иммунотерапии у пациентов с неметастатическим, локализованным и местно-распространенным КРР при наличии MSI-H/dMMR. Основная задача этих исследований – улучшение показателей выживаемости за счет увеличения частоты R0-резекций, выраженных патоморфологических изменений в опухоли. Дополнительными задачами являются оценка переносимости лечения, без увеличения интервала между иммунотерапевтическим и хирургическим лечением [5].

Пионерами в этой области являются ученые из Нидерландов, которые в 2017 г. инициировали рандомизированное исследование NICHE (NCT03026140), включившее 40 пациентов с различной локализацией опухоли в ободочной кишке (правосторонней (n = 22), левосторонней (n = 15) и поперечно-ободочной (n = 3)) с I–III стадиями заболевания, которые были поделены в зависимости от статуса MSI: в основную группу вошли пациенты с MSI-H/dMMR (n = 21), а в контрольную – с MSS/pMMR (n = 19). В дизайне исследования было предусмотрено несколько режимов иммунотерапии: ниволумаб (в дозе 1 мг/кг) в монорежиме; комбинация ниволумаба и ипилимумаба (в дозе 3 мг/кг). В итоге при медиане наблюдения 8,1 мес были получены следующие предварительные результаты: патоморфоз в опухолевой ткани наблюдался в 100 % случаев в основной группе и в 27 % случаев в контрольной группе, при этом выраженный патоморфоз в опухолевой ткани в группе с MSI-H/dMMR составил 95 % (n = 19), из них в 60 % (n = 12) зафиксирован полный патоморфологический ответ. В группе с MSS/pMMR лишь у 27 % пациентов (n = 4) выявлены некробиотические изменения опухоли на фоне проведенной иммунотерапии и только у 3 из них зарегистрированы выраженные патоморфологические изменения. Токсичность на фоне лечения (III–IV степени) зарегистрирована у 13 % больных в обеих группах, что позволило провести хирургическое лечение в объеме R0-резекций в 100 % случаев [6].

В 2021 г. похожее по дизайну исследование NICOLE стартовало в Италии, где пациенты с MSI-H/dMMR и MSS/pMMR были разделены на 2 группы: в основной группе пациенты получали короткий курс иммунотерапии (2 сеанса ниволумаба с последующей операцией), в контрольной группе пациентам выполнялось только хирургическое лечение. В группе, где на предоперационном этапе проводилась иммунотерапия, гастроинтестинальная токсичность зарегистрирована в 4,5 % случаев, что позволило выполнить всем пациентам хирургическое лечение в срок, без осложнений в послеоперационном периоде. Частота R0-операций в основной группе составила 100 %, в 70 % наблюдений было выявлено понижение стадии заболевания (down staging) [7].

Эффективность неоадъювантной иммунотерапии у пациентов с наличием MSI-H/dMMR изучается не только при раке ободочной кишки, но и при раке прямой кишки. В ряде исследований были показаны положительные результаты при добавлении иммунопрепаратов к стандартизованному лечению (неоадъювантная химиолучевая терапия до суммарной очаговой дозы 50 Гр) у пациентов с местно-распространенным раком прямой кишки (преимущественно T3–4 опухоли) [8].

В японское исследование VOLTAGE-A вошли 42 пациента, которым проводилось предоперационное комбинированное лечение по схеме: пролонгированный курс химиолучевой терапии (с суммарной очаговой дозой 50 Гр). В группе с MSS/pMMR полный патоморфологический ответ выявлен у 30 %, а в группе с MSI-H/dMMR – у 60 % больных. В основной группе также зарегистрирован полный клинический ответ, в связи с чем пациент отказался от операции в пользу стратегии активного наблюдения (watch and wait). На фоне проведенного лечения у 3 пациентов зарегистрирована миастения III степени, у 2 пациентов – нейротоксичность II степени. Незначительные осложнения, связанные с предоперационной иммунотерапией, позволили

CC BY 4.0

выполнить хирургическое лечение в объеме R0 всем пациентам без удлинения интервала лечения [9].

В 2022 г. на симпозиуме Американского общества клинической онкологии по лечению опухолей желудочно-кишечного тракта (ASCO GI 2022) были представлены предварительные результаты действующего исследования NCT04165772 из клиники Memorial Sloan Kettering по лечению 12 пациентов с MSI-H/dMMR при местно-распространенном раке прямой кишки (T2–3–4N+), которые на предоперационном этапе в течение 6 мес получали иммунотерапию препаратом достарлимаб. При контрольном обследовании по результатам колоноскопии и магнитно-резонансной томографии малого таза у всех 12 пациентов (100 %; 95 % доверительный интервал от 74 до 100) был зарегистрирован полный клинический эффект, что позволило избежать хирургического лечения [10].

В подтверждение актуальности нашего обсуждения приведем пример успешного лечения пациента 33 лет с MSI-H/dMMR-раком прямой кишки на 7 см от анального края mrT3N2M0 (CRM-EMVI+), с отягощенным семейным анамнезом, который получал лечение в университетской клинике Франкфурта. Учитывая локализацию опухоли, ее местное распространение, в соответствии с международными стандартами пациенту было предложено проведение предоперационной химиолучевой терапии с последующей оценкой эффекта. Однако в связи с возрастом, возможными осложнениями со стороны мочеполовой системы и желанием сохранить фертильную функцию пациент от предложенного лечения отказался в пользу короткого курса иммунотерапии (комбинация ниволумаб + ипилимумаб). На 21-й день после лечения по данным магнитно-резонансной томографии и колоноскопии был зарегистрирован полный клинический эффект. На 30-е сутки проведено хирургическое лечение в объеме тотальной мезоректумэктомии. В послеоперационном периоде осложнения не отмечены. При гистологическом исследовании удаленного материала выявлен полный патоморфологический эффект [11].

ВЫВОДЫ

Полученный в данном клиническом наблюдении результат, а также проведенный нами обзор литературы показывают эффективность иммунотерапии у пациентов с КРР при MSI-H/dMMR. Проведение неоадъювантной иммунотерапии у данной когорты пациентов представляется крайне целесообразным и перспективным как для улучшения показателей выживаемости, так и для увеличения частоты R0-резекций и выраженных клинических и патоморфологических ответов в опухолевой ткани.

Однако необходимы дальнейшие исследования и оценка результатов текущих проспективных исследований III фазы для определения роли и места неоадъювантой иммунотерапии в лечении КРР.

ЛИТЕРАТУРА / REFERENCES

1. Sung H., Ferlay J., Siegel R.L. et al. Global cancer statistics 2020: GLOBOCAN estimates of incidence and mortality worldwide for 36 cancers in 185 countries. CA Cancer J Clin 2021;71(3):209–49. DOI: 10.3322/caac.21660
2. Al-Sukhni E., Attwood K., Mattson D.M. et al. Predictors of pathologic complete response following neoadjuvant chemoradiotherapy for rectal cancer. Ann Surg Oncol 2016;23(4):1177–86. DOI: 10.1245/s10434-015-5017-y
3. Sidaway P. Neoadjuvant immunotherapy shows promise. Nat Rev Clin Oncol 2020;17(7):391. DOI: 10.1038/s41571-020-0372-4
4. Kanani A., Veen T., Søreide K. Neoadjuvant immunotherapy in primary and metastatic colorectal cancer. Br J Surg 2021;108(12):1417–25. DOI: 10.1093/bjs/znab342
5. Avalone A., Delrio P., Nasti G. et al. Preoperative nivolumab in patients with locally advanced colon cancer (T3 or T4): a window-of-opportunity study (NICOLE). Ann Oncol 2018;29(Suppl 8):viii150–204. DOI: 10.1093/annonc/mdy281.155
6. Chalabi M., Fanchi L.F., Dijkstra K.K. et al. Neoadjuvant immunotherapy leads to pathological responses in MMR-proficient and MMR-deficient early-stage colon cancers. Nat Med 2020;26(4):566–76. DOI: 10.1038/s41591-020-0805-8
7. Zhang X., Wu T., Cai X. et al. Neoadjuvant immunotherapy for MSI-H/dMMR locally advanced colorectal cancer: new strategies and unveiled opportunities. Front Immunol 2022;13:795972. DOI: 10.3389/fimmu.2022.795972
8. Salvatore L., Bensi M., Corallo S. et al. Phase II study of preoperative (PREOP) chemoradiotherapy (CTRT) plus avelumab (AVE) in patients (PTS) with locally advanced rectal cancer (LARC): the AVANA Study. J Clin Oncol 2021;39(15_suppl):3511. DOI: 10.1200/JCO.2021.39.15_suppl.3511
9. Yuki S., Bando H., Tsukada Y. et al. Short-term results of VOLTAGE-A: nivolumab monotherapy and subsequent radical surgery following preoperative chemoradiotherapy in patients with microsatellite stable and microsatellite instability-high locally advanced rectal cancer. J Clin Oncol 2020;38(15_suppl):4100. DOI: 10.1200/ JCO.2020.38.15_suppl.4100
10. Cercek A., Lumish M., Sinopoli J. et al. PD-1 blockade in mismatch repair-deficient, locally advanced rectal cancer. N Engl J Med 2022;386(25):2363–76. DOI: 10.1056/NEJMoa2201445
11. Trojan J., Stintzing S., Haase O. et al. Complete pathological response after neoadjuvant short-course immunotherapy with ipilimumab and nivolumab in locally advanced MSI-H/dMMR rectal cancer. Oncologist 2021;26(12):e2110–e4. DOI: 10.1002/onco.13955

CC BY 4.0

Вклад авторов
А.О. Расулов: внесение изменений и окончательное утверждение текста статьи;
Ж.М. Мадьяров: обзор публикаций по теме статьи, написание текста статьи;
А.Э. Куликов, З.Р. Расулов, Ю.Э. Львова, Р.А. Расулов: обзор публикаций по теме статьи;
Л.А. Шестакова, Е.Н. Пучкова: подготовка иллюстрационного материала статьи;
Д.А. Чекини, Э.К. Ибрагимов: организация лечебного процесса.
Authors' contributions
A.O. Rasulov: amendments and final approval of the article text;
Zh.M. Magyarov: review of publications on the topic of the article, article writing;
A.E. Kulikov, Z.R. Rasulov, Yu.E. Lvova, R.A. Rasulov: review of publications on the topic of the article;
L.A. Shestakova, E.N. Puchkova: preparation of the illustrative material of the article;
D.A. Chekini, E.K. Ibragimov: organization of the treatment process.

ORCID авторов / ORCID of authors
А.О. Расулов / A.O. Rasulov: https://orcid.org/0000-0002-5565-615X
Ж.М. Мадьяров / J.M. Madyarov: https://orcid.org/0000-0001-9992-3822
А.Э. Куликов / A.E. Kulikov: https://orcid.org/0000-0002-3024-9283
З.Р. Расулов / Z.R. Rasulov: https://orcid.org/0000-0002-2306-407X
Л.А. Шестакова / L.A. Shestakova: https://orcid.org/0000-0002-5298-8124
Э.К. Ибрагимов / E.K. Ibragimov: https://orcid.org/0000-0002-8361-6200
Е.Н. Пучкова / E.N. Puchkova: https://orcid.org/0000-0002-7743-0549
Ю.Э. Львова / Yu.E. Lvova: https://orcid.org/0000-0002-0210-3367
Р.А. Расулов / R.A. Rasulov: https://orcid.org/0000-0002-7804-5335

Конфликт интересов. Авторы заявляют об отсутствии конфликта интересов.
Conflict of interest. The authors declare no conflict of interest.

Финансирование. Исследование проведено без спонсорской поддержки.
Funding. The study was performed without external funding.

Соблюдение прав пациентов. Пациент подписал информированное согласие на публикацию своих данных.
Compliance with patient rights. The patient gave written informed consent to the publication of his data.

Статья поступила: 11.08.2022. **Принята к публикации:** 01.09.2022.
Article submitted: 11.08.2022. **Accepted for publication:** 01.09.2022.

CC BY 4.0

DOI: 10.17650/2782-3202-2022-2-3-28-35

ЭФФЕКТИВНОСТЬ ПРОГРАММЫ D-Rd В ПЕРВОЙ ЛИНИИ ТЕРАПИИ ПАЦИЕНТКИ 75 ЛЕТ С МНОЖЕСТВЕННОЙ МИЕЛОМОЙ ВЫСОКОГО ЦИТОГЕНЕТИЧЕСКОГО РИСКА. КЛИНИЧЕСКОЕ НАБЛЮДЕНИЕ

Ю.Е. Рябухина[1], Ф.М. Аббасбейли[1], П.А. Зейналова[1, 2], О.Л. Тимофеева[1], Н.А. Купрышина[3], А.Г. Жуков[1]

[1]Клинический госпиталь «Лапино» группы компаний «Мать и дитя»; Россия, 143081 Московская обл., д. Лапино, 1-е Успенское шоссе, 111;
[2]кафедра онкологии ФГАОУ ВО «Первый Московский государственный медицинский университет им. И.М. Сеченова» Минздрава России (Сеченовский Университет); Россия, 119991 Москва, ул. Трубецкая, 8, стр. 2;
[3]ФГБУ «Национальный медицинский исследовательский центр онкологии им. Н.Н. Блохина» Минздрава России; Россия, 115478 Москва, Каширское шоссе, 24

Контакты: Юлия Евгеньевна Рябухина *gemonk.yur@mail.ru*

Множественная миелома – В-клеточное лимфопролиферативное заболевание, морфологическим субстратом которого являются плазматические клетки, продуцирующие моноклональный иммуноглобулин, характеризующееся гетерогенностью клинических проявлений. Благодаря пониманию молекулярно-биологических основ патогенеза множественной миеломы достигнуты значительные успехи в лечении пациентов группы стандартного, а также высокого цитогенетического риска, в том числе достижение полной ремиссии. Однако не у всех пациентов наблюдается длительная выживаемость без прогрессирования. Необходимость в более точной оценке глубины противоопухолевого ответа, прогнозировании длительности выживаемости без прогрессирования и наступления рецидива способствовала появлению метода определения минимальной остаточной болезни (МОБ). Анализ основан на выявлении фенотипически аберрантных клональных плазматических клеток в аспирате костного мозга после проведенной лекарственной терапии. МОБ-негативный статус в настоящее время является значимым прогностическим фактором. В ряде проведенных исследований показана высокая эффективность даратумумаба в достижении МОБ-негативного статуса у пожилых пациентов с впервые выявленной множественной миеломой.

Ключевые слова: *множественная миелома, высокий цитогенетический риск, пациенты, не являющиеся кандидатами на аутологичную трансплантацию гемопоэтических стволовых клеток, первая линия терапии, даратумумаб, МОБ-негативный статус*

Для цитирования: *Рябухина Ю.Е., Аббасбейли Ф.М., Зейналова П.А. и др. Эффективность программы D-Rd в первой линии терапии пациентки 75 лет с множественной миеломой высокого цитогенетического риска. Клиническое наблюдение. MD-Onco 2022;2(3):28–35. DOI: 10.17650/2782-3202-2022-2-3-28-35*

EFFECTIVENESS OF D-Rd PROGRAM IN THE FIRST LINE THERAPY OF A 75-YEAR-OLD FEMALE PATIENT WITH MULTIPLE MYELOMA WITH HIGH-RISK CYTOGENETICS. CLINICAL OBSERVATION

Yu.E. Ryabukhina[1], F.M. Abbasbeyli[1], P.A. Zeynalova[1, 2], O.L. Timofeeva[1], N.A. Kupryshina[3], A.G. Zhukov[1]

[1]Clinical Hospital "Lapino" of the "Mother and Child" Group of companies; 111 1st Uspenskoe Shosse, Lapino, Moscow region 143081, Russia;
[2]Department of Oncology, I.M. Sechenov First Moscow State Medical University, Ministry of Health of Russia (Sechenov University); Bld. 2, 8 Trubetskaya St., Moscow 119991, Russia;
[3]N.N. Blokhin National Medical Research Center of Oncology, Ministry of Health of Russia; 24 Kashirskoe shosse, Moscow 115478, Russia

Contacts: Yulia Evgenyevna Ryabukhina *gemonk.yur@mail.ru*

Multiple myeloma is a B-cell lymphoproliferative disorder. Morphological substrate of the disorder are plasma cells producing monoclonal immunoglobulin, and the disorder is characterized by heterogeneity of clinical manifestations. Due to the understanding of molecular and biological basics of multiple myeloma pathogenesis, significant success was achieved in treatment of the standard

CC BY 4.0

and high-risk cytogenetics groups including full remission. However, not all patients show long-term progression-free survival. Necessity of more accurate evaluation of the extent of antitumor response, prognosis of progression-free survival and recurrence development led to minimal residual disease (MRD) testing. The analysis is based on detection of phenotypically aberrant clonal plasma cells in bone marrow aspirate after drug treatment. Currently, MRD-negative status is a significant prognostic factor. In some studies, high effectiveness of daratumumab in achievement of MRD-negative status in elderly patients with newly diagnosed multiple myeloma was demonstrated.

Keywords: *multiple myeloma, high cytogenetic risk, patients who are not candidates for autologous hematopoietic stem cell transplantation, first line therapy, daratumumab, MRD-negative status*

For citation: *Ryabukhina Yu.E., Abbasbeyli F.M., Zeynalova P.A. et al. Effectiveness of D-Rd program in the first line therapy of a 75-year-old female patient with multiple myeloma with high-risk cytogenetics. Clinical observation. MD-Onco 2022;2(3):28–35. (In Russ.). DOI: 10.17650/2782-3202-2022-2-3-28-35*

ВВЕДЕНИЕ

Множественная миелома (ММ) – В-клеточное лимфопролиферативное заболевание, морфологическим субстратом которого являются плазматические клетки, продуцирующие моноклональный иммуноглобулин, характеризующееся гетерогенностью клинических проявлений [1, 2]. Во многом это обусловлено различными хромосомными нарушениями. Понимание молекулярных основ патогенеза ММ способствовало распределению пациентов в группы риска в зависимости от тех или иных хромосомных аберраций с последующим выбором оптимальной программы терапии. Так, при выявлении t(4;14), t(14;16) и del(17p) больного относят к группе высокого цитогенетического риска [3, 4].

Современная тактика ведения пациентов разного возраста с ММ различна и предполагает включение в программу лечения высокодозной химиотерапии с аутологичной трансплантацией гемопоэтических стволовых клеток (аутоТГСК) в случае, если больному менее 65 лет и у него нет значимой сопутствующей патологии. Для остальных пациентов оптимальным является проведение лекарственной противоопухолевой терапии без этапа высокодозной химиотерапии с аутоТГСК [1].

Программы терапии у пожилых пациентов с впервые выявленной ММ включают комбинации лекарственных препаратов с различным механизмом действия (ингибиторы протеасомы, иммуномодуляторы, алкилирующие агенты, глюкокортикостероиды), эффективность которых подтверждена в различных исследованиях [1, 5–7].

Изучение особенностей иммунофенотипа опухолевых клеток при ММ, отличительных признаков клональных и нормальных плазматических клеток позволяет выявлять минимальную остаточную (резидуальную) болезнь (МОБ). В последнее время стало известно, что определение МОБ способствует более точной оценке эффективности проведенного лечения и прогнозированию продолжительности достигнутой ремиссии [8, 9].

В ряде исследований было показано, что достижение МОБ-негативного статуса свидетельствует о более глубоком ответе на терапию, связанном с увеличением как выживаемости без прогрессирования (ВБП), так и общей выживаемости [10–12].

Поиск новых лекарственных препаратов, действие которых обеспечивает достижение МОБ-негативного статуса и увеличение ВБП пациентов с ММ, способствовал появлению моноклонального антитела даратумумаба, направленного против белка CD38, экспрессируемого на поверхности опухолевых клеток. Его эффективность в терапии больных ММ, как впервые выявленной, так и в рецидиве, была продемонстрирована в ряде исследований [13–15].

Способность даратумумаба вызывать глубокий и продолжительный ответ обусловлена его антителозависимой клеточно-опосредованной цитотоксичностью, антителозависимым клеточным фагоцитозом и комплементзависимой цитотоксичностью [16].

В одном из крупных рандомизированных исследований, проведенном T. Facon и соавт., включившем 737 пациентов с впервые выявленной ММ, не являющихся кандидатами на аутоТГСК, сравнили эффективность 2 режимов терапии. В одной группе пациенты получали лечение леналидомидом с дексаметазоном (режим Rd), в другой группе к этой комбинации был добавлен даратумумаб. При анализе полученных результатов (медиана наблюдения 28 мес) было выявлено, что в группе пациентов, получавших даратумумаб, ВБП значительно выше, а показатели полного ответа и МОБ-негативного статуса более чем в 3 раза выше по сравнению с группой, в которой даратумумаб не применялся. Однако в подгруппе пациентов с высоким цитогенетическим риском, получивших даратумумаб, ВБП оказалась не такой высокой, как в подгруппе со стандартным цитогенетическим риском [17, 18].

Отсутствие большого числа проспективных исследований эффективности применения даратумумаба в комплексной терапии пожилых пациентов с впервые выявленной ММ высокого цитогенетического риска вызывает несомненный интерес к каждому наблюдению.

Представлено клиническое наблюдение пациентки 75 лет с впервые выявленной ММ высокого цитогенетического риска. Оценена эффективность проводимой терапии в режиме D-Rd (даратумумаб, леналидомид, дексаметазон) после 2 циклов.

CC BY 4.0

КЛИНИЧЕСКОЕ НАБЛЮДЕНИЕ

Пациентка К., *75 лет, впервые обратилась в онкологический центр Клинического госпиталя «Лапино» в январе 2022 г. с клинической картиной болевого синдрома в области спины и костях скелета, который появился около 2 лет назад и значительно усилился за последние 2 мес.*

По данным компьютерной томографии позвоночника были выявлены патологические компрессионные переломы тел Th_6- и Th_7-позвонков.

В связи с подозрением на злокачественный опухолевый процесс пациентка была направлена на позитронно-эмиссионную томографию, совмещенную с компьютерной томографией, с ^{18}F-фтордезоксиглюкозой. По результатам исследования в костях скелета выявлены множественные остеолитические очаги с наличием мягкотканных структур (наиболее массивные: в области тела правой подвздошной кости, размером 52 × 51 мм, и III ребра справа, размером 93 × 39 мм), множественные патологические переломы ребер, правой ключицы и патологические компрессионные переломы тел Th_6- и Th_7-позвонков.

В клиническом анализе крови: уровень гемоглобина – 112 г/л, лейкоцитов – 5,7 × 10^9/л без сдвига лейкоцитарной формулы, тромбоцитов – 232 × 10^9/л, скорость оседания эритроцитов – 8 мм/ч.

В биохимическом анализе крови: уровень общего белка – 60 г/л, кальция – 2,24 ммоль/л, альбумина – 43,5 г/л, креатинина – 70 мкмоль/л, мочевой кислоты – 144 мкмоль/л, мочевины – 3,16 ммоль/л, щелочной фосфатазы – 284 Ед/л, лактатдегидрогеназы – 283 Ед/л.

При иммунохимическом исследовании выявлена секреция белка Бенс-Джонса λ-типа (в сыворотке крови – 2,8 г/л, выделение с мочой – 2,28 г/сут).

Больной была выполнена пункция костного мозга с цитологическим (рис. 1), иммунологическим и цитогенетическим (флуоресцентная гибридизация in situ) исследованиями, а также трепанобиопсия из подвздошной кости с последующим гистологическим исследованием.

По данным цитологического исследования: костный мозг клеточный. Количество клеток плазмоцитарного ряда увеличено до 40,4 %, преобладают молодые формы. Встречаются 2- и 3-ядерные формы плазмоцитов, скоплений не найдено. Гранулоцитарный росток сужен до 29 %, эритроидный сохранен. Мегакариоциты в достаточном количестве. Картина костного мозга соответствует поражению при ММ.

Выполнено иммунофенотипирование плазматических клеток костного мозга. Выявлено, что плазматические клетки аберрантны по экспрессии маркеров CD45, CD19 и CD56 (рис. 2–5).

При цитогенетическом исследовании (флуоресцентная гибридизация in situ) в 8,0–10,0 % проанализированных плазматических клеток костного мозга выявлены амплификация локуса гена CKS1B/1q21 (1 дополнительный сигнал) и амплификация локуса гена MYEOV/11q13.3 (1 дополнительный сигнал). Делеция локусов генов DLEU/13q14.2, LAMP/13q34 обнаружена в 11,0 % клеток. В 7,0 % клеток выявлена делеция TP53/17p13, что соответствует пороговому значению (7,0); рекомендовано динамическое наблюдение. Транслокации t(11;14)(q13.3;q32.3), t(4;14)(p16;q32) не выявлены.

При гистологическом исследовании трепанобиоптата костного мозга из подвздошной кости (рис. 6) обнаружены интерстициальные скопления клеток с морфологией плазмобластов и зрелых плазмоцитов. Гистологическая картина в большей степени соответствует интерстициальному поражению костного мозга плазмоклеточной миеломой.

Таким образом, на основании проведенного комплексного обследования установлен диагноз: ММ Бенс-Джонса

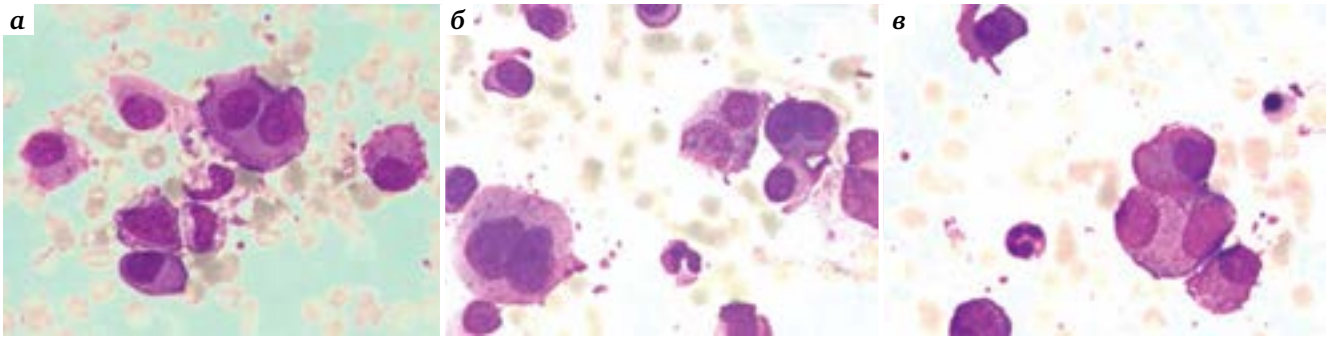

Рис. 1. *Цитологическое исследование аспирата костного мозга (окраска по Романовскому–Гимзе, ×100). Множественная миелома. Инфильтрация костного мозга плазматическими клетками: а – единичные 2-ядерные плазмоциты; б – «уродливые» и 2-ядерные плазматические клетки; в – отдельные небольшие скопления плазмоцитов*

Fig. 1. *Cytological study of bone marrow aspirate (Romanowsky–Giemsa staining, ×100). Multiple myeloma. Plasma cell infiltration of the bone marrow: a – individual binucleated plasma cells; б – "ugly" and binucleated plasma cells; в – distinct small plasma cell aggregates*

CC BY 4.0

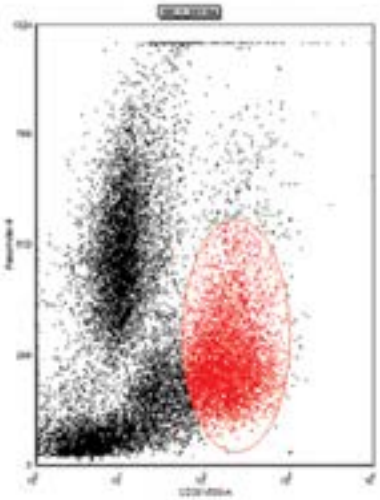

Рис. 2. *Костный мозг, аспират. Иммунофенотипирование плазматических клеток методом проточной цитофлуориметрии. Гейт плазматических клеток CD38++SSC+ (выделены красным цветом)*

Fig. 2. *Bone marrow, aspirate. Immunophenotyping of the plasma cells using flow cytometry. Plasma cell gating CD38++SSC+ (shown in red)*

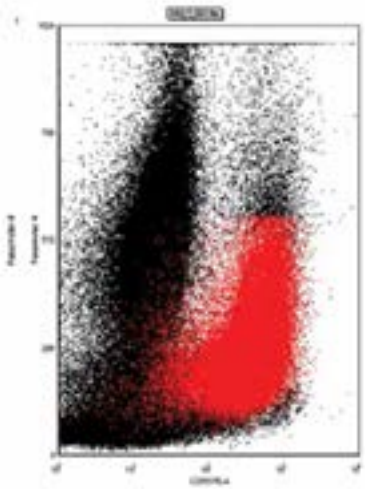

Рис. 3. *Костный мозг, аспират. Иммунофенотипирование плазматических клеток методом проточной цитофлуориметрии. Гейт плазматических клеток CD38++SSC+ (выделены красным цветом). По оси X – экспрессия антигена CD56 на плазмоцитах, по оси Y – показатели бокового светорассеяния SSC*

Fig. 3. *Bone marrow, aspirate. Immunophenotyping of the plasma cells using flow cytometry. Plasma cell gating CD38++SSC+ (shown in red). On the X axis – expression of CD56 antigen on plasmacytes, on the Y axis – lateral light scattering SSC indicators*

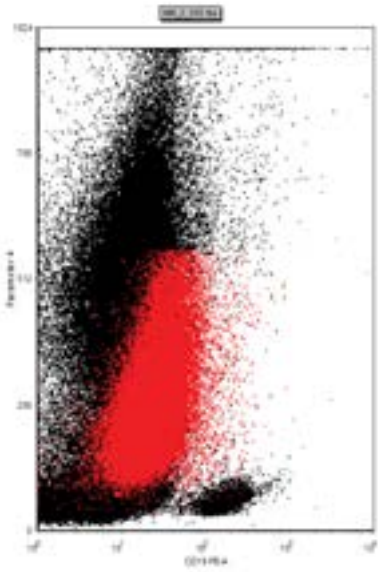

Рис. 4. *Костный мозг, аспират. Иммунофенотипирование плазматических клеток методом проточной цитофлуориметрии. Гейт плазматических клеток CD38++SSC+ (выделены красным цветом). По оси X – экспрессия антигена CD19 на плазмоцитах, по оси Y – показатели бокового светорассеяния SSC*

Fig. 4. *Bone marrow, aspirate. Immunophenotyping of the plasma cells using flow cytometry. Plasma cell gating CD38++SSC+ (shown in red). On the X axis – expression of CD19 antigen on plasmacytes, on the Y axis – lateral light scattering SSC indicators*

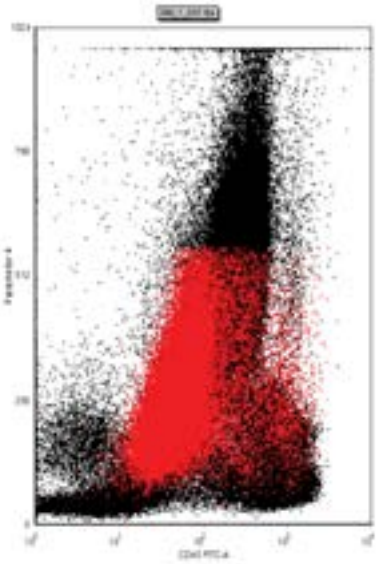

Рис. 5. *Костный мозг, аспират. Иммунофенотипирование плазматических клеток методом проточной цитофлуориметрии. Гейт плазматических клеток CD38++SSC+ (выделены красным цветом). По оси X – экспрессия антигена CD45 на плазмоцитах, по оси Y – показатели бокового светорассеяния SSC*

Fig. 5. *Bone marrow, aspirate. Immunophenotyping of the plasma cells using flow cytometry. Plasma cell gating CD38++SSC+ (shown in red). On the X axis – expression of CD45 antigen on plasmacytes, on the Y axis – lateral light scattering SSC indicators*

λ-типа с распространенным остеодеструктивным процессом, массивными мягкотканными компонентами в области правой подвздошной кости и III ребра справа, патологическими компрессионными переломами Th_6-, Th_7-позвонков, патологическим оскольчатым переломом правой ключицы с мягкотканным компонентом. Стадия IIIA по классификации Durie–Salmon, стадия III по R-ISS.

CC BY 4.0

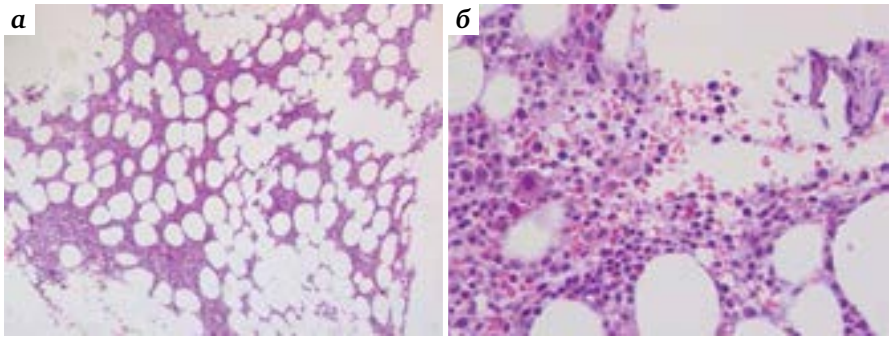

Рис. 6. *Гистологическое исследование трепанобиоптата костного мозга из подвздошной кости (окраска гематоксилином и эозином): а – гипоклеточный костный мозг с интерстициальным инфильтратом из плазмоцитоидных клеток. ×100; б – разрозненные плазмоциты среди гемопоэтических клеток. ×400*

Fig. 6. *Histological study of bone marrow biopsy from the iliac bone (hematoxylin and eosin staining): a – hypocellular bone marrow with plasma cell interstitial infiltrate. ×100; б – isolated plasma cells among hematopoietic cells. ×400*

С марта 2022 г. больной была начата программная противоопухолевая терапия в режиме D-Rd (даратумумаб 16 мг/кг внутривенно капельно 1 раз в неделю (8 введений) + леналидомид 25 мг внутрь с 1-го по 21-й дни каждого 4-недельного цикла + дексаметазон 20 мг внутривенно капельно в 1-й и 2-й дни цикла). На фоне проводимого лечения отмечен выраженный положительный клинический эффект в виде уменьшения болевого синдрома в костях. После 2 циклов терапии выполнено повторное цитологическое исследование костного мозга с последующим определением МОБ и гистологическое исследование трепанобиоптата.

При цитологическом исследовании: костный мозг гипоклеточный, гранулоцитарный росток сужен, отмечается увеличение содержания эозинофилов и базофилов, эритроидный росток несколько расширен, мегакариоциты в достаточном количестве, число плазмоцитов в норме.

С целью определения МОБ выполнено иммунофенотипирование, по результатам которого отчетливых аберрантных клеток не выявлено (по CD56 – 0,003 %), что соответствует МОБ-негативному статусу (рис. 7, 8).

При гистологическом исследовании трепанобиоптата костного мозга (рис. 9): гранулоцитарный росток представлен клеточными элементами на всех

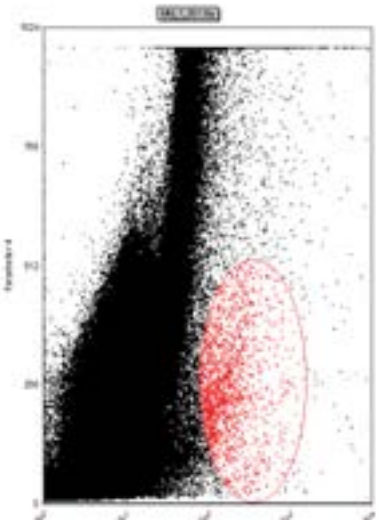

Рис. 7. *Костный мозг, аспират. Иммунофенотипирование плазматических клеток методом проточной цитофлуориметрии. Гейт плазматических клеток CD38++SSC+ (выделены красным цветом)*

Fig. 7. *Bone marrow, aspirate. Immunophenotyping of the plasma cells using flow cytometry. Plasma cell gating CD38++SSC+ (shown in red)*

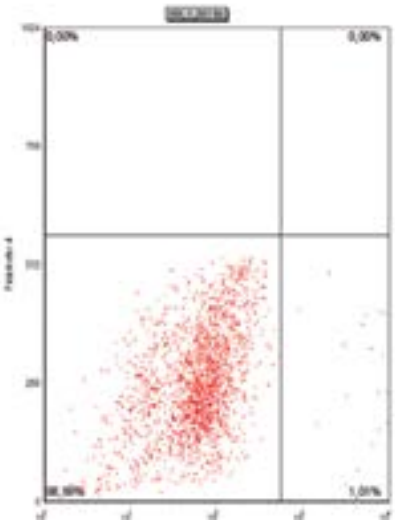

Рис. 8. *Костный мозг, аспират. Иммунофенотипирование плазматических клеток методом проточной цитофлуориметрии. Гейт плазматических клеток CD38++SSC+ (выделены красным цветом). По оси X – экспрессия антигена CD56 на плазмоцитах, по оси Y – показатели бокового светорассеяния SSC*

Fig. 8. *Bone marrow, aspirate. Immunophenotyping of the plasma cells using flow cytometry. Plasma cell gating CD38++SSC+ (shown in red). On the X axis – expression of CD56 antigen on plasmacytes, on the Y axis – lateral light scattering SSC indicators*

CC BY 4.0

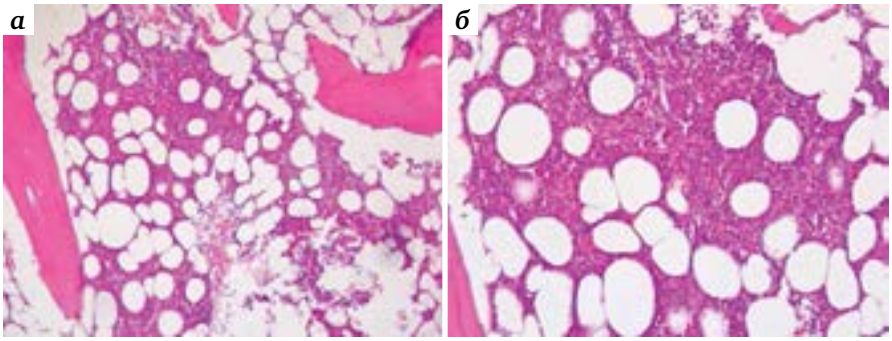

Рис. 9. *Гистологическое исследование трепанобиоптата костного мозга (окраска гематоксилином и эозином): а – нормоклеточный костный мозг (относительно возраста пациента). ×100; б – интерстициально рассеяны немногочисленные малые лимфоциты, плазмоциты не обнаруживаются. ×200*

Fig. 9. *Histological study of bone marrow biopsy (hematoxylin and eosin staining): a – normal bone marrow cells (relative to the patient's age). ×100; б – rare small lymphocytes are spread interstitially, plasma cells are not detected. ×200*

этапах созревания с преобладанием промежуточных и зрелых форм примерно в равном соотношении. Эритроидный росток представлен островковыми скоплениями нормобластов на различных стадиях созревания и единичными мегалобластоидными клетками. Количество мегакариоцитов достаточное, они умеренно полиморфные с преобладанием клеток средних размеров с нормо- и гиполобулярными нормохромными ядрами, располагаются разрозненно без заметной тропности к поверхности костных балок. Интерстициально рассеяны немногочисленные малые лимфоциты, плазмоциты не обнаруживаются.

При иммунохимическом исследовании в сыворотке крови и моче белок Бенс-Джонса не выявлен.

С учетом достигнутого противоопухолевого эффекта (полная иммунохимическая ремиссия, МОБ-негативный статус) больной была продолжена терапия в режиме D-Rd (даратумумаб 16 мг/кг внутривенно капельно 1 раз в 2 недели + леналидомид 25 мг внутрь с 1-го по 21-й дни каждого 4-недельного цикла + дексаметазон 20 мг внутривенно капельно в 1-й и 2-й дни цикла).

На фоне проводимого лечения значимых побочных эффектов зафиксировано не было. Гематологическая токсичность не наблюдалась, межкурсовые интервалы соблюдались. Во время 1-го введения даратумумаба отмечалась аллергическая реакция в виде крапивницы и одышки, купируемая дополнительным введением дексаметазона.

После 16-го введения даратумумаба планируется повторно оценить эффективность проводимого лечения. С этой целью будет выполнено исследование костного мозга с оценкой МОБ, иммунохимическое исследование белков сыворотки крови и суточной мочи, а также позитронно-эмиссионная томография, совмещенная с компьютерной томографией, с ^{18}F-фтордезоксиглюкозой.

ОБСУЖДЕНИЕ

Несмотря на появление новых лекарственных препаратов для лечения пациентов с ММ и увеличение выживаемости, рецидивы неизбежны. Применяемые в настоящее время режимы терапии основаны на комбинациях лекарственных агентов с различным механизмом действия. При оценке эффективности проводимой терапии, согласно международным критериям, предложенным Международной рабочей группой по множественной миеломе (International Myeloma Working Group, IMWG) в 2006 г. и модифицированным в 2011 и 2016 гг., полная ремиссия диагностируется в случае отсутствия секреции парапротеина в сыворотке крови и моче, выявления в костном мозге менее 5 % плазматических клеток, отсутствия мягкотканных плазмоцитом [19].

Однако не у всех пациентов, достигших полной ремиссии, наблюдается долгосрочная выживаемость. Поэтому необходимо использование более чувствительных методов оценки глубины противоопухолевого ответа, прогнозирования длительности достигнутой ремиссии и времени возникновения рецидива. С этой целью применяется количественная оценка популяции оставшихся после лечения опухолевых клеток – МОБ. Выполнение иммунофенотипирования с помощью проточной цитометрии в настоящее время является «золотым стандартом». В случае отсутствия фенотипически аберрантных клональных плазматических клеток в аспирате костного мозга (менее 0,01 % от общего числа миелокариоцитов) устанавливается МОБ-негативный статус.

В последних рекомендациях IMWG введен термин «устойчивый МОБ-негативный статус», который применяется в случае, если МОБ-негативный статус сохраняется на протяжении более чем 1 года [19].

Согласно проведенным исследованиям, определение МОБ является одним из наиболее значимых

CC BY 4.0

независимых прогностических факторов [20–22], влияющих на длительность ВБП [20, 23, 24].

Вместе с тем оценка влияния МОБ-негативного статуса на общую выживаемость у пожилых пациентов с ММ, по данным проведенных исследований, затруднена во многом за счет небольшого объема выборки и короткого периода наблюдения [21, 25–27].

Выбор в пользу терапии даратумумабом в сочетании с леналидомидом и дексаметазоном у пациентки 75 лет с впервые выявленной ММ с высоким цитогенетическим риском был сделан нами на основании результатов ряда проведенных исследований, показавших эффективность такого лечения, достижение МОБ-негативного статуса и увеличение ВБП [18].

Уже после 2 курсов проводимой терапии было зарегистрировано достижение МОБ-негативного статуса и полной иммунохимической ремиссии. Отмечено значительное улучшение клинического состояния пациентки. Полученные результаты согласуются с данными других исследований и имеют высокую прогностическую ценность.

Управляемый профиль токсичности даратумумаба, отсутствие значимых побочных эффектов, ограничивающих дальнейшее применение и снижающих качество жизни, позволили продолжить терапию в прежнем объеме.

ЗАКЛЮЧЕНИЕ

Результаты проведенных к настоящему времени исследований по оценке эффективности терапии даратумумабом в сочетании с леналидомидом и дексаметазоном у пожилых больных с впервые выявленной ММ показали прогностическую ценность достижения МОБ-негативного статуса. Широкое применение оценки МОБ-статуса в рутинной клинической практике, проведение крупных проспективных исследований позволят более точно прогнозировать течение ММ, определить необходимую продолжительность МОБ-негативного статуса для решения вопроса о возможности прекращения терапии.

ЛИТЕРАТУРА / REFERENCES

1. Менделеева Л.П., Вотякова О.М., Рехтина И.Г. и др. Множественная миелома. Клинические рекомендации. Современная онкология 2020;22(4):6–28. DOI: 10.26442/18151434.2020.4.200457
Mendeleeva L.P., Votiakova O.M., Rekhtina I.G. et al. Multiple myeloma. Clinical recommendations. Sovremennaya onkologiya = Journal of Modern Oncology 2020;22(4):6–28. (In Russ.). DOI: 10.26442/18151434.2020.4.200457
2. Kuehl W.M., Bergsagel P.L. Molecular pathogenesis of multiple myeloma and its premalignant precursor. J Clin Invest 2012;122(10):3456–63. DOI: 10.1172/JCI61188
3. Moreau P., San Miguel J., Sonneveld P. et al. Multiple myeloma: ESMO Clinical Practice Guidelines for diagnosis, treatment and follow-up. Ann Oncol 2017;28(Suppl 4):iv52–iv61. DOI: 10.1093/annonc/mdx096
4. Palumbo A., Avet-Loiseau H., Oliva S. et al. Revised international staging system for multiple myeloma: a report from International Myeloma Working Group. J Clin Oncol Am Soc Clin Oncol 2015;33(26):2863–9. DOI: 10.1200/JCO.2015.61.2267
5. Weisel K., Doyen C., Dimopoulos M. et al. A systematic literature review and network meta-analysis of treatments for patients with untreated multiple myeloma not eligible for stem cell transplantation. Leuk Lymphoma 2017;58(1):153–61. DOI: 10.1080/10428194.2016.1177772
6. Mateos M.V., Richardson P.G., Schlag R. et al. Bortezomib plus melphalan and prednisone compared with melphalan and prednisone in previously untreated multiple myeloma: Updated follow-up and impact of subsequent therapy in the phase III VISTA trial. J Clin Oncol 2010;28(13):2259–66. DOI: 10.1200/JCO.2009.26.0638
7. Benboubker L., Dimopoulos M.A., Dispenzieri A. et al. Lenalidomide and dexamethasone in transplant-ineligible patients with myeloma. N Engl J Med 2014;371(10):906–17. DOI: 10.1056/NEJMoa1402551
8. Толстых Е.Э., Тупицын Н.Н. Ключевые маркеры диагностики минимальной остаточной болезни при множественной миеломе. Российский биотерапевтический журнал 2022;21(1):42–9. DOI: 10.17650/ 1726-9784-2022-21-1-42-49
Tolstykh E.E., Tupitsyn N.N. Key markers for diagnosis of minimal residual disease in multiple myeloma. Rossiyskiy bioterapevticheskiy zhurnal = Russian Journal of Biotheray 2022;21(1):42–9. (In Russ.). DOI: 10.17650/1726-9784-2022-21-1-42-49.
9. Гривцова Л.Ю., Лунин В.В., Семенова А.А. и др. Минимальная остаточная болезнь при плазмоклеточной (множественной) миеломе: проточно-цитометрические подходы. Онкогематология 2020;15(1):40–50. DOI: 10.17650/1818-8346-2020-15-1-40-50
Grivtsova L.Yu., Lunin V.V., Semenova A.A. et al. Minimal residual disease in plasma cell (multiple) myeloma: flow cytometric approaches. Onkogematologiya = Oncohematology 2020;15(1):40–50. (In Russ.) DOI: 10.17650/1818-8346-2020-15-1-40-50
10. Munshi N.C., Avet-Loiseau H., Rawstron A.C. et al. Association of minimal residual disease with superior survival outcomes in patients with multiple myeloma: a meta-analysis. JAMA Oncol 2017;3(1):28–35. DOI: 10.1001/jamaoncol.2016.3160
11. Perrot A., Lauwers-Cances V., Corre J. et al. Minimal residual disease negativity using deep sequencing is a major prognostic factor in multiple myeloma. Blood 2018;132(23):2456–64. DOI: 10.1182/blood-2018-06-858613
12. Avet-Loiseau H., Ludwig H., Landgren O. et al. Minimal residual disease status as a surrogate endpoint for progression-free survival in newly diagnosed multiple myeloma studies: a meta-analysis. Clin Lymphoma Myeloma Leuk 2020;20(1):e30–e7. DOI: 10.1016/j.clml.2019.09.622
13. Dimopoulos M.A., Oriol A., Nahi H. et al. Daratumumab, lenalidomide, and dexamethasone for multiple myeloma. N Engl J Med 2016;375(14): 1319–31. DOI: 10.1056/NEJMoa1607751
14. Lokhorst H.M., Plesner T., Laubach J.P. et al. Targeting CD38 with daratumumab monotherapy in multiple myeloma. N Engl J Med 2015;373(13):1207–19. DOI: 10.1056/NEJMoa1506348
15. Mateos M.V., Dimopoulos M.A., Cavo M. et al. Daratumumab plus bortezomib, melphalan, and prednisone for untreated myeloma. N Engl J Med 2018;378(6):518–28. DOI: 10.1056/NEJMoa1714678
16. de Weers M., Tai Y.T., van der Veer M.S. et al. Daratumumab, a novel therapeutic human CD38 monoclonal antibody, induces killing of multiple myeloma and other hematological tumors. J Immunol 2011;186(3):1840–8. DOI: 10.4049/jimmunol.1003032

CC BY 4.0

17. Facon T., Kumar S., Plesner T. et al. Daratumumab plus lenalidomide and dexamethasone for untreated myeloma. N Engl J Med 2019;380(22):2104–15. DOI: 10.1056/NEJMoa1817249
18. Facon T., Cook G., Usmani S.Z. et al. Daratumumab plus lenalidomide and dexamethasone in transplant-ineligible newly diagnosed multiple myeloma: frailty subgroup analysis of MAIA. Leukemia 2022;36(4):1066–77.
19. Kumar S., Paiva B., Anderson K.C. et al. International Myeloma Working Group consensus criteria for response and minimal residual disease assessment in multiple myeloma. Lancet Oncol 2016;17(8):e328–e46. DOI: 10.1016/S1470-2045(16)30206-6
20. Paiva B., Vidriales M.B., Cerveró J. et al. Multiparameter flow cytometric remission is the most relevant prognostic factor for multiple myeloma patients who undergo autologous stem cell transplantation. Blood 2008;112(10):4017–23. DOI: 10.1182/blood-2008-05-159624
21. Martinez-Lopez J., Lahuerta J.J., Pepin F. et al. Prognostic value of deep sequencing method for minimal residual disease detection in multiple myeloma. Blood 2014; 123(20):3073–9. DOI: 10.1182/blood-2014-01-550020
22. Rawstron A.C., Gregory W.M., de Tute R.M. et al. Minimal residual disease in myeloma by flow cytometry: Independent prediction of survival benefit per log reduction. Blood 2015;125(12):1932–5. DOI: 10.1182/blood-2014-07-590166
23. Paiva B., Gutiérrez N.C., Rosiñol L. et al. High-risk cytogenetics and persistent minimal residual disease by multiparameter flow cytometry predict unsustained complete response after autologous stem cell transplantation in multiple myeloma. Blood 2012;119(3):687–91. DOI: 10.1182/blood-2011-07-370460
24. Lahuerta J.J., Paiva B., Vidriales M.B. et al. Depth of response in multiple myeloma: a pooled analysis of three PETHEMA/GEM clinical trials. J Clin Oncol 2017;35(25):2900–10. DOI: 10.1200/JCO.2016.69.2517
25. Rawstron A.C., Child J.A., de Tute R.M. et al. Minimal residual disease assessed by multiparameter flow cytometry in multiple myeloma: Impact on outcome in the Medical Research Council Myeloma IX Study. J Clin Oncol 2013;31(20):2540–7. DOI: 10.1200/JCO.2012.46.2119
26. Korde N., Roschewski M., Zingone A. et al. Treatment with carfilzomib-lenalidomide-dexamethasone with lenalidomide extension in patients with smoldering or newly diagnosed multiple myeloma. JAMA Oncol 2015;1(6):746–54. DOI: 10.1001/jamaoncol.2015.2010
27. Paiva B., van Dongen J.J., Orfao A. New criteria for response assessment: Role of minimal residual disease in multiple myeloma. Blood 2015;125(20):3059–68. DOI: 10.1182/blood-2014-11-568907

Вклад авторов
Ю.Е. Рябухина: выполнение диагностических процедур, анализ и интерпретация данных, анализ публикаций по теме статьи, написание текста статьи;
Ф.М. Аббасбейли, О.Л. Тимофеева: выполнение диагностических процедур, анализ полученных данных, наблюдение пациентки;
П.А. Зейналова: разработка дизайна исследования, научное редактирование статьи, научное консультирование;
Н.А. Купрышина, А.Г. Жуков: диагностика, экспертная оценка данных, научное консультирование.
Authors' contribution
Yu.E. Ryabukhina: performing diagnostic procedures, analyzing and interpreting data, analyzing publications on the topic of the article, article writing;
O.L. Timofeeva, F.M. Abbasbeyli: performing diagnostic procedures, analyzing the data obtained, patient observation;
P.A. Zeynalova: research design development, scientific editing of the article, scientific consulting;
N.A. Kupryshina, A.G. Zhukov: diagnostics, expert evaluation of data, scientific consulting.

ORCID авторов / ORCID of authors
Ю.Е. Рябухина / Yu.E. Ryabukhina: https://orcid.org/0000-0001-8443-8816
Ф.М. Аббасбейли / F.M. Abbasbeyli: https://orcid.org/0000-0002-2359-0547
П.А. Зейналова / P.A. Zeynalova: https://orcid.org/0000-0003-1564-424X
О.Л. Тимофеева / O.L. Timofeeva: https://orcid.org/0000-0002-6229-7300
Н.А. Купрышина / N.A. Kupryshina: https://orcid.org/0000-0001-8509-0954

Конфликт интересов. Авторы заявляют об отсутствии конфликта интересов.
Conflict of interest. The authors declare no conflict of interest.

Финансирование. Работа выполнена без спонсорской поддержки.
Funding. The work was performed without external funding.

Соблюдение прав пациентов. Пациентка подписала информированное согласие на публикацию своих данных.
Compliance with patient rights. The patient gave written informed consent to the publication of his data.

Статья поступила: 11.08.2022. **Принята к публикации:** 01.09.2022.
Article submitted: 11.08.2022. **Accepted for publication:** 01.09.2022.

CC BY 4.0

DOI: 10.17650/2782-3202-2022-2-3-36-42

CDK4/6-ИНГИБИТОРЫ В КОМБИНАЦИИ С ГОРМОНОТЕРАПИЕЙ В КЛИНИЧЕСКОЙ ПРАКТИКЕ. КЛИНИЧЕСКИЙ СЛУЧАЙ

Д.А. Чекини[1], П.А. Зейналова[1, 2], Э.К. Ибрагимов[1], А.Ю. Колесник[1], А.А. Феденко[1]

[1]Клинический госпиталь «Лапино» группы компаний «Мать и дитя»; Россия, 143081 Московская обл., д. Лапино, 1-е Успенское шоссе, 111;
[2]ФГАОУ ВО «Первый Московский государственный медицинский университет им. И.М. Сеченова» Минздрава России (Сеченовский Университет); Россия, 119991, Москва, ул. Трубецкая, 8, стр. 2

Контакты: Дженнет Ашировна Чекини *d.chekini@mcclinics.ru*

В настоящее время для лечения пациенток с распространенным или метастатическим раком молочной железы, положительным по рецепторам эстрогенов и прогестерона и отрицательным по рецептору эпидермального фактора роста 2 человека (HER2), одобрено применение ингибиторов CDK4/6 в сочетании с гормональной терапией. В данном клиническом наблюдении проанализирована эффективность лечения пациентки с метастатическим раком молочной железы люминального А подтипа. В качестве 1-й линии комбинированного лечения использованы ингибиторы CDK4/6 (рибоциклиб) в сочетании с гормонотерапией ингибиторами ароматазы (летрозол) и аналогами гонадотропин-рилизинг гормона (гозерелин) на фоне остеомодифицирующей терапии деносумабом. Проведена оценка результатов противоопухолевой лекарственной терапии продолжительностью 7 мес, а также токсичности используемого режима. Продемонстрирована эффективность выбранного комбинированного режима лечения пациентки, подтвержденная клиническими данными, а также результатами лабораторно-инструментальных исследований. Возникшие нежелательные явления оказались контролируемыми и были купированы симптоматической терапией, что позволяет продолжить лечение в соответствии с ранее выбранной тактикой.

Ключевые слова: *рак молочной железы, люминальный А подтип, гормонотерапия, ингибиторы CDK4/6*

Для цитирования: *Чекини Д.А., Зейналова П.А., Ибрагимов Э.К. и др. CDK4/6-ингибиторы в комбинации с гормонотерапией в клинической практике. Клинический случай. MD-Onco 2022;2(3):36–42. DOI: 10.17650/2782-3202-2022-2-3-36-42*

CDK4/6 INHIBITORS IN COMBINATION WITH HORMONE THERAPY IN CLINICAL PRACTICE. CLINICAL CASE

D.A. Chekini[1], P.A. Zeynalova[1, 2], E.K. Ibragimov[1], A.Yu. Kolesnik[1], A.A. Fedenko[1]

[1]Clinical Hospital "Lapino" of the "Mother and Child" Group of companies; 111 1st Uspenskoe Shosse, Lapino, Moscow region 143081, Russia;

[2]I.M. Sechenov First Moscow State Medical University, Ministry of Health of Russia (Sechenov University); Bld. 2, 8 Trubetskaya St., Moscow 119991, Russia

Contacts: Jennet Ashirovna Chekini *d.chekini@mcclinics.ru*

Currently, use of CDK4/6 inhibitors in combination with hormone therapy is approved for treatment of patients with advanced or metastatic breast cancer positive for estrogen and progesterone receptors and negative for human epidermal growth factor receptor 2 (HER2). In this clinical observation, analysis of the effectiveness of treatment of a patient with metastatic breast cancer of luminal A subtype is performed. The 1st line combination therapy was CDK4/6 inhibitors (ribociclib) and hormone therapy with aromatase inhibitors (letrozole) and analogues of gonadotropin-releasing hormone (goserelin) with concurrent bone-modifying denosumab therapy. Effectiveness of antitumor drug therapy administered for 7 months, and toxicity of the regimen were evaluated.
Effectiveness of the selected combination treatment regimen was demonstrated and confirmed by clinical data, as well as results of laboratory and instrumental examinations. Adverse effects were controlled and managed with symptomatic therapy which allows to continue treatment using previously selected tactics.

Keywords: *breast cancer, luminal A subtype, hormone therapy, CDK4/6 inhibitors*

For citation: *Chekini D.A., Zeynalova P.A., Ibragimov E.K. et al. CDK4/6 inhibitors in combination with hormone therapy in clinical practice. Clinical case. MD-Onco 2022;2(3):36–42. (In Russ.). DOI: 10.17650/2782-3202-2022-2-3-36-42*

CC BY 4.0

ВВЕДЕНИЕ

Рак молочной железы (РМЖ) является одной из глобальных проблем современного здравоохранения. Заболевание чаще регистрируется в старшей возрастной группе, однако встречается и у молодых женщин. Молодые женщины (т. е. женщины в возрасте до 40 лет, согласно общепринятому определению [1]), составляют около 7 % всех пациенток с диагнозом РМЖ в развитых странах и до 20 % – в развивающихся странах. Многие авторы обращают внимание на постепенное увеличение заболеваемости РМЖ именно в этой возрастной группе [2]. РМЖ лидирует в структуре заболеваемости и смертности от онкологических заболеваний у молодых женщин.

Отмечается ряд специфических вопросов, характерных для женщин молодого возраста с диагнозом РМЖ, таких как проблемы сохранения или восстановления фертильной функции после противоопухолевой терапии, психосоциальные и адаптивные трудности [3]. Зачастую молодые женщины с данным диагнозом нуждаются в иных диагностических и терапевтических подходах, чем женщины старшего возраста [4]. В связи с наличием ряда особенностей течения заболевания и природы опухоли молодые женщины с РМЖ выделены в особую когорту, для которой разрабатываются специальные протоколы диагностики и лечения [5]. У женщин старше 40 лет РМЖ чаще выявляют с помощью скринингового маммографического обследования, а у молодых женщин, как правило, – по клиническим симптомам. Нередко наблюдается несвоевременная диагностика рака в этой возрастной группе в связи с недостаточной осведомленностью как самих женщин, так и медицинских работников [6].

Статистика РМЖ у женщин моложе 40 лет. РМЖ – наиболее распространенное онкологическое заболевание у женщин в возрасте 15–39 лет. Около 6,6 % всех случаев РМЖ диагностируется у пациенток в возрасте до 40 лет, 2,4 % – у пациенток до 35 лет и 1 % – до 30 лет [7]. Доля РМЖ, выявляемого у молодых женщин, составляет 5–7 % в развитых странах и до 20 % в развивающихся странах. Например, по данным статистики, в Российской Федерации женщины моложе 45 лет составляют около 23 % всех женщин с впервые зарегистрированным РМЖ.

Ежегодно во всем мире диагностируется более 140 тыс. случаев РМЖ у молодых женщин. И хотя 77 % этих случаев зарегистрированы в развивающихся странах, стандартизованная заболеваемость с поправкой на возраст для женщин моложе 40 лет оказалась выше в развитых странах (8,8 случая против 5,4 случая на 100 тыс. населения). Стоит отметить, что РМЖ является наиболее распространенным онкологическим заболеванием среди беременных и кормящих женщин и возникает в 1 случае на каждые 3–6 тыс. беременностей.

Почти 80 % молодых женщин сами обнаруживают рак. Средний возраст обнаружения РМЖ у молодых пациенток составляет 36 лет. РМЖ у женщин в молодом возрасте чаще выявляется на поздней стадии либо из-за своих биологически агрессивных свойств, либо из-за отсутствия онконастороженности врачей и позднего установления диагноза [7]. У 57 % молодых женщин заболевание диагностируется на II стадии или позднее. Показатели выживаемости при РМЖ сравнительно ниже для женщин младше 40 лет, чем для пожилых, независимо от гистологического типа опухоли и стадии процесса [8].

Биологические особенности РМЖ у молодых женщин. Многочисленные исследования подтверждают, что РМЖ, диагностируемый в молодом возрасте, имеет более агрессивное течение и худший прогноз по сравнению с РМЖ, выявляемым в старших возрастных группах [9]. РМЖ у молодых пациенток чаще демонстрирует неблагоприятные прогностические особенности: низкая экспрессия рецепторов к стероидным гормонам (эстрогену и прогестерону) или ее отсутствие, высокая степень ядерной активности (низко- или недифференцированные опухоли), больший размер опухоли, более частая вовлеченность регионарных лимфатических узлов, гиперэкспрессия эпидермального фактора роста 2 человека (HER2) и EGFR и более частая лимфоваскулярная инвазия [10, 11]. У молодых женщин чаще наблюдаются воспалительные формы РМЖ. Кроме того, выявление заболевания на более поздних стадиях еще больше ухудшает прогноз и увеличивает риск рецидива и отдаленных метастазов [8].

Гормоноположительные (люминальные) опухоли – самый распространенный тип рака у молодых женщин [12]. Среди люминальных опухолей наиболее распространенным подтипом является подтип B вследствие частой совместной экспрессии HER2 и/или высокой пролиферативной активности [13]. Однако необходимо отметить, что в данной возрастной группе чаще, чем в общей популяции больных РМЖ, встречаются более агрессивные фенотипы РМЖ – с гиперэкспрессией HER2/neu и тройной негативный (базальноподобный) фенотип, коррелирующие с более низкими показателями безрецидивной и общей выживаемости [11, 14]. Молекулярные подтипы рака молочной железы представлены в таблице [15].

В настоящей статье представлен клинический случай лечения метастатического РМЖ у молодой пациентки.

CC BY 4.0

Суррогатное определение молекулярно-биологических подтипов рака молочной железы
Surrogate determination of molecular subtypes of breast cancer

Молекулярно-биологический подтип рака молочной железы Molecular subtype of breast cancer	**Клинико-патологическое (суррогатное) определение подтипа** Clinical and pathological (surrogate) subtype definition	**Комментарии** Comments
Люминальный А Luminal A	ER+ PR+ HER2/neu– Низкий Ki-67 Low Ki-67	Частота 30–45 % Frequency 30–45 % Высоко- и умеренно дифференцированные опухоли Well and moderately differentiated tumors Медленный рост Slow growth Лучший прогноз Better prognosis
Люминальный В Luminal B	ER+ PR+ HER2/neu+/– Высокий Ki-67 High Ki-67	Частота 14–18 % Frequency 14–18 % Более быстрый рост Faster growth Прогноз хуже Worse prognosis
Тройной негативный (базальноподобный) Triple negative (basal-like)	ER– PR– HER2/neu–	Частота 27–39 % Frequency 27–39 % Высокая агрессия опухоли Highly aggressive tumor Часто встречается в популяции носителей BRCA и у молодых женщин Common in BRCA-carrying population and young women Самый плохой прогноз Worst prognosis
HER2/neu-положительный HER2/neu-positive	ER– PR– HER2/neu+	Частота 8–15 % Frequency 8–15 % Низкодифференцированные опухоли Poorly differentiated tumors Чувствительны к моноклональным антителам, взаимодействующим с внеклеточным доменом рецептора эпидермального фактора роста 2 человека (HER2) Sensitive to monoclonal antibodies interacting with extracellular domain of human epidermal growth factor receptor 2 (HER2) Неблагоприятный прогноз Poor prognosis

Примечание. *ER – эстрогеновые рецепторы; PR – прогестероновые рецепторы.*
Note. *ER – estrogen receptor; PR – progesterone receptor.*

КЛИНИЧЕСКИЙ СЛУЧАЙ

Пациентка О., *41 года, обратилась в Клинический госпиталь «Лапино» в декабре 2021 г. с жалобами на наличие массивной распадающейся опухоли правой молочной железы и болевого синдрома в области опухоли.*

Из анамнеза известно, что впервые обратила внимание на изменения правой молочной железы в 2019 г. Периодически обращалась к маммологу, на одном из этапов обследования выполнена биопсия уплотнения в правой молочной железе, морфологический диагноз уточнен не был. При обследовании в ноябре 2021 г. по данным маммографии и ультразвукового исследования молочных желез и регионарных зон в правой молочной железе выявлено образование размерами 47 × 30 мм, заподозрен рак правой молочной железы. Выполнена биопсия образования. Гистологическое исследование: фрагменты ткани молочной железы с инвазивным ростом опухоли, представленной со́лидными и тубулярными комплексами клеток с умеренным ядерным полиморфизмом и 2 митозами в 10 полях зрения диаметром 0,62 мм (5 баллов (2 + 2 + 1) по Ноттингемской системе).

Результаты иммуногистохимического исследования: 1) оценка рецепторного статуса по шкале Allred: рецепторы к эстрогенам: 5(PS) + 3(IS) = 8(TS); рецепторы к прогестерону: 5(PS) + 2(IS) = 7(TS); 2) оценка HER2-статуса по ASCO/CAP (2018): HER2-статус 1+; 3) уровень пролиферативной активности Ki-67 – 20 %.

CC BY 4.0

Заключение: инвазивный неспецифицированный РМЖ I степени злокачественности, люминальный тип А.

По данным позитронно-эмиссионной томографии, совмещенной с компьютерной томографией, до начала лечения: в правой молочной железе на границе верхних квадрантов определяется бугристое узловое образование, с контрастированием мягкотканного компонента и его гиперактивностью, размерами 63 × 49 × 66 мм, до SUV_{max} 19,42. Образование вовлекает в процесс область соска и частично окружающие ее кожные покровы. Справа определяются патологические лимфатические узлы: субпекторальный – 6 мм по короткой оси, SUV_{max} 4,96; подмышечные – 8–10 мм по короткой оси, SUV_{max} 13,17. В правом легком определяются многочисленные очаги вторичного характера размером до 5–7 мм, SUV_{max} 2,18. Определяются очаги патологической активности фтордезоксиглюкозы в литических очагах в телах позвонков C_6, Th_1, Th_5, Th_{12}, L_2–SUV_{max} 6,31; в правом поперечном отростке Th_6-позвонка, в рукоятке грудины – SUV_{max} 8,90; в боковом отрезке VI ребра слева – SUV_{max} 10,55 (патологический перелом с признаками консолидации); в костях таза (тело правой подвздошной кости – SUV_{max} 15,76, левая подвздошная кость в области вертлужной впадины – SUV_{max} 18,34).

Выполнен тест с использованием полимеразной цепной реакции в реальном времени на определение герминальных мутаций в генах BRCA1 и BRCA2, характерных для российской популяции (BRCA1 c.5266dupC, c.68_69delAG, c.181T>G, c.1961delA, c.3700_3704delGTAAA, c.3756_3759delGTCT, c.4035delA, BRCA2 c.5946delT). Результат: мутации генов BRCA1 и BRCA2 не обнаружены.

Осмотр при обращении в Клинический госпиталь «Лапино» (декабрь 2021 г.): правая молочная железа деформирована, ее центральные отделы занимает плотная бугристая округлая, смещаемая относительно грудной стенки опухоль без четких границ, размерами 6,4 × 5,5 × 6,0 см (T4), с язвенным дефектом с неровными контурами, без отделяемого; кожа над опухолью синюшно-багровая, истончена, прорастание опухоли, кровоточивость (рис. 1). В правой подмышечной области – нечеткие плотные лимфатические узлы до 1,5 см в диаметре. Другие группы периферических лимфатических узлов четко не увеличены. Слева – без узловых образований.

При дообследовании, по данным компьютерной томографии органов грудной клетки, выявлен очаг остеолитической деструкции в теле Th_5-позвонка. По данным магнитно-резонансной томографии головного мозга выявлен очаг вторичного генеза в левой теменной кости – 16 × 8 × 15 мм.

Пациентка обсуждена на междисциплинарном онкологическом консилиуме, установлен клинический диагноз: рак правой молочной железы cT4bN3M1, IV стадия, люминальный тип А; метастазы в кости, правое легкое. С учетом распространенности болезни, морфологического варианта опухоли, начата терапия CDK4/6-ингибиторами на фоне приема ингибиторов ароматазы и овариальной супрессии в сочетании с остемодифицирующей терапией.

Рис. 1. *Локальный статус опухоли при обращении в Клинический госпиталь «Лапино» (до начала лечения)*

Fig. 1. *Local tumor status at admittance to the Clinical Hospital "Lapino" (prior to treatment)*

С декабря 2021 г. пациентка начала лечение по схеме: рибоциклиб по 600 мг/сут внутрь в 1–21-й дни, далее 7 дней перерыв на фоне постоянного приема летрозола по 2,5 мг ежедневно внутрь и введения гозерелина 3,6 мг подкожно 1 раз в 28 дней. Также пациентке начата остеомодифицирующая терапия деносумабом – 120 мг подкожно 1 раз в 28 дней.

На фоне проводимого в течение 7 мес лечения клинически отмечается уменьшение язвенного дефекта правой молочной железы, купирование отделяемого из данного дефекта; полностью купирован болевой синдром в правой молочной железе (рис. 2).

Рис. 2. *Локальный статус опухоли через 7 мес противоопухолевой терапии*

Fig. 2. *Local tumor status after 7 months of antitumor therapy*

CC BY 4.0

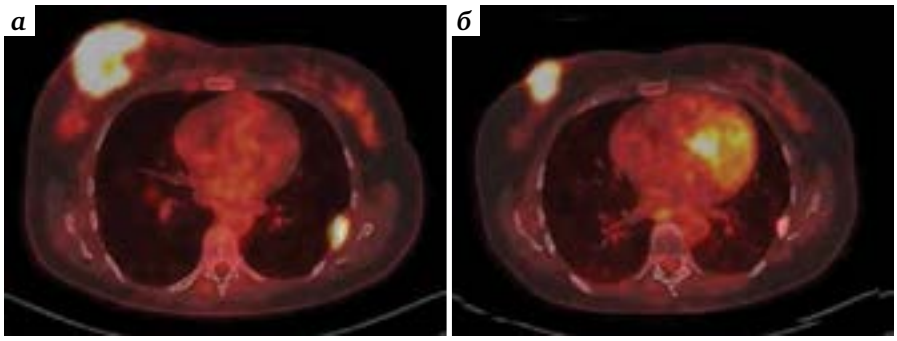

Рис. 3. *Позитронно-эмиссионная томография, совмещенная с компьютерной томографией: первичная опухоль до начала лечения (а) и через 7 мес противоопухолевой терапии (б)*

Fig. 3. *Positron emission tomography/computed tomography: primary tumor prior to treatment (a) and after 7 months of antitumor therapy (б)*

По результатам контрольного обследования (ультразвуковое исследование и маммография) от 10.03.2022 – частичная регрессия первичного очага по критериям RECIST 1.1.

По данным контрольной позитронно-эмиссионной томографии, совмещенной с компьютерной томографией, после 7 мес противоопухолевой терапии отмечается: уменьшение первичного очага в правой молочной железе до 41,5 × 32 × 42 мм, SUV_{max} 9,5 (ранее 63 × 49 × 66 мм, до SUV_{max} 19,42) (рис. 3), сохраняются вовлечение соска и инфильтрация кожи; уменьшение размеров аксиллярных лимфатических узлов со снижением реактивности до SUV_{max} 1,5 (ранее SUV_{max} 5,67), очаг в правом легком 5 мм без патологического гиперметаболизма; уменьшение степени накопления радиофармацевтического препарата в костях (рис. 4, 5).

Ультразвуковое исследование молочных желез через 7 мес терапии: в центральном отделе правой молочной железы определяется образование размерами 22,8 × 24,6 мм (ранее 47 × 30 мм). На границе нижних квадрантов – гипоэхогенное образование неправильной формы с частично четкими контурами, размерами 12,2 × 5,7 мм (ранее 16 × 8,5 мм). В верхне-наружном квадранте – вторично измененный интрамаммарный лимфатический узел размерами 4,5 × 3,2 мм. Подмышечные лимфатические узлы с признаками вторичных изменений и патоморфоза на фоне лечения, размерами до 6,3 × 6 мм (ранее 19 × 9,5 мм).

Пациентка удовлетворительно переносит проводимое лечение. Клинических проявлений нежелательных явлений, связанных с противоопухолевой терапией, не наблюдается. Однако стоит отметить, что на фоне

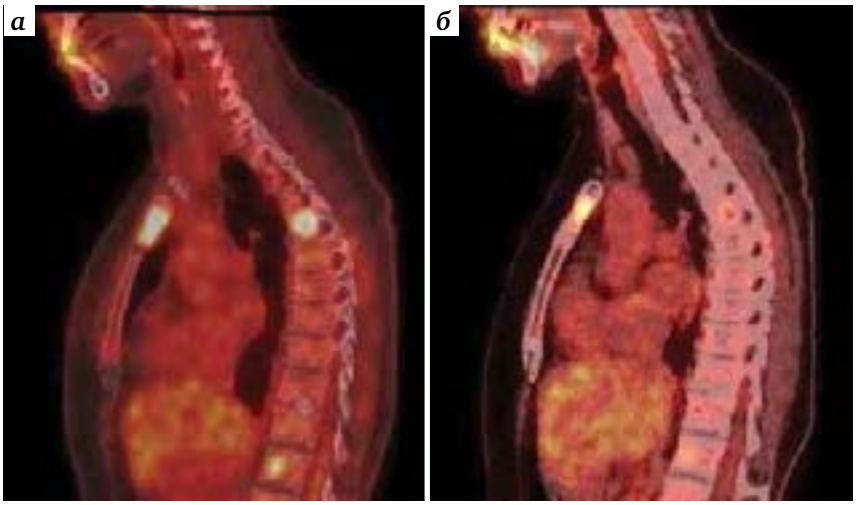

Рис. 4. *Позитронно-эмиссионная томография, совмещенная с компьютерной томографией: метастатические очаги в рукоятке грудины и позвонках до начала лечения (а) и через 7 мес противоопухолевой терапии (б)*

Fig. 4. *Positron emission tomography/computed tomography: metastatic lesions in the episternum and vertebra prior to treatment (a) and after 7 months of antitumor therapy (б)*

CC BY 4.0

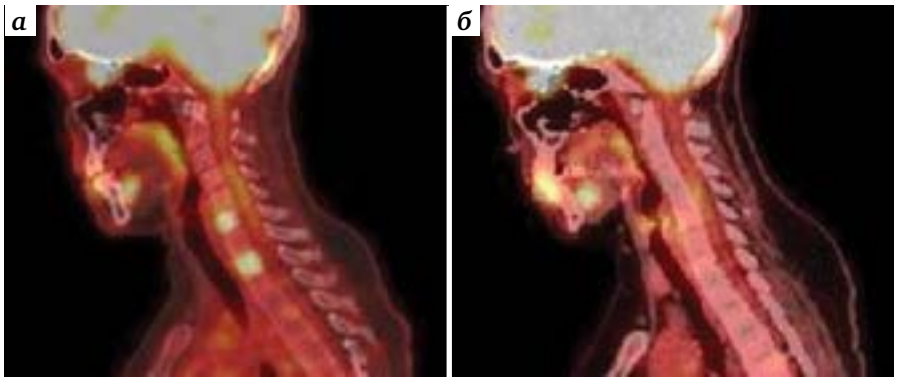

Рис. 5. *Позитронно-эмиссионная томография, совмещенная с компьютерной томографией: метастатические очаги в позвонках до начала лечения (а) и через 7 мес противоопухолевой терапии (б)*

Fig. 5. *Positron emission tomography/computed tomography: metastatic lesions in the vertebra prior to treatment (a) and after 7 months of antitumor therapy (б)*

приема рибоциклиба (после 6 мес лечения) зафиксирована гепатотоксичность II степени в виде повышения уровня аланинаминотрансферазы (188 Ед/л), аспартатаминотрансферазы (109 Ед/л). В связи с этим прием CDK4/6-ингибиторов был отложен на 1 нед, во время которой проводилась симптоматическая дезинтоксикационная и гепатопротекторная терапия. После нормализации показателей биохимического анализа крови возобновлен прием рибоциклиба с редукцией дозы препарата до 400 мг/сут. В настоящее время пациентка продолжает лечение в Клиническом госпитале «Лапино 2» с положительной динамикой.

ЗАКЛЮЧЕНИЕ

Пациентки, получающие современное лечение ингибиторами CDK4/6 в сочетании с гормонотерапией, крайне редко предъявляют жалобы, связанные с нежелательными явлениями. Это лечение позволяет им сохранять высокое качество жизни, вести активный и привычный образ жизни. Это связано не только с хорошей переносимостью препарата, но и с высоким уровнем объективного ответа на лечение, длительным контролем над симптомами болезни, а также, что немаловажно, удобством получения терапии.

Ни один режим химиотерапии не превосходит комбинацию ингибиторов CDK4/6 с гормонотерапией по частоте общего ответа и выживаемости без прогрессирования. Поэтому «золотым стандартом» 1-й линии лечения для большинства пациенток с метастатическим РМЖ стала комбинация ингибиторов CDK4/6 и гормонотерапии.

ЛИТЕРАТУРА / REFERENCES

1. Cardoso F., Loibl S., Pagani O. et al. The European Society of Breast Cancer Specialists recommendations for the management of young women with breast cancer. Eur J Cancer 2012;48(18):3355–77. DOI: 10.1016/j.ejca.2012.10.004
2. Автомонов Д.Е., Пароконная А.А., Любченко Л.Н. и др. Клинико-морфологические характеристики и прогноз *BRCA*-ассоциированного рака молочной железы у женщин репродуктивного возраста. Опухоли женской репродуктивной системы 2012;1:20–4.
Avtomonov D.E., Parokonnaya A.A., Lyubchenko L.N. et al. Clinical and morphological characteristics and prognosis of *BRCA*-associated breast cancer in women of the reproductive age. Opukholy zhenskoy reproduktivnoy systemy = Tumors of female reproductive system 2012;1:20–4. (In Russ.).
3. Щепотин И.Б., Зотов А.С., Лебедева О.И. Рак грудной железы и репродуктивная функция женщины: рак грудной железы у беременных и вопросы сохранения фертильности после лечения. Клиническая онкология 2012;1:59–63.
Schepotin I.B., Zotov A.S., Lebedeva O.I. Breast cancer and woman's reproductive function: mamma cancer in pregnant women and considerations of fertility preservation after treatment. Klinicheskaya onkologiya = Clinical Oncology 2012;1:59–63. (In Russ.).
4. Paluch-Shimon S., Pagani O., Partridge A.H. et al. Second international consensus guidelines for breast cancer in young women (BCY2). The Breast 2016;26:87–99. DOI: 10.1016/j.breast.2015.12.010
5. Колядина И.В., Поддубная И.В., van de Velde C.J.H. и др. Прогностическое значение возраста больных при раннем раке молочной железы. Современные технологии в медицине 2012;3:31–5.
Kolyadina I.V., Poddubnaya I.V., van de Velde C.J.H. et al. Prognostic value of age for patients with early breast cancer. Sovremenniye tehnologii v meditsine = Modern Technologies in Medicine 2012;3:31–5. (In Russ.).
6. Rosenberg R., Levy-Schwartz R. Breast cancer in women younger than 40 years. Int J Fertil Womens Med 2003;48(5):200–5.
7. Assi H.A., Khoury K.E., Dbouk H. et al. Epidemiology and prognosis of breast cancer in young women. J Thorac Dis 2013;5(Suppl 1):S2–8. DOI: 10.3978/j.issn.2072-1439.2013.05.24

CC BY 4.0

8. Anders C.K., Johnson R., Litton J. et al. Breast cancer before age 40 years. Semin Oncol 2009;36(3):237–49. DOI: 10.1053/j.seminoncol.2009.03.001
9. Kim I., Park S., Hwang H. et al. Clinical significance of age at the time of diagnosis among young breast cancer patients. J Breast Cancer 2011;14(4):314–21. DOI: 10.4048/jbc.2011.14.4.314
10. Bharat A., Aft R.L., Gao F., Margenthaler J.A. Patient and tumor characteristics associated with increased mortality in young women (≤40 years) with breast cancer. J Surg Oncol 2009;100(3):248–51. DOI: 10.1002/jso.21268
11. Sidoni A., Cavaliere A., Bellezza G. et al. Breast cancer in young women: clinicopathological features and biological specificity. The Breast 2003;12(4):247–50. DOI: 10.1016/s0960-9776(03)00095-x
12. Aebi S., Gelber S., Castiglione-Gertsch M. et al. Is chemotherapy alone adequate for young women with oestrogen-receptor-positive breast cancer? The Lancet 2000;355(9218):1869–74. DOI: 10.1016/s0140-6736(00)02292-3
13. Collins L.C., Marotti J.D., Gelber S. et al. Pathologic features and molecular phenotype by patient age in a large cohort of young women with breast cancer. Breast Cancer Res Treat 2012;131(3):1061–6. DOI: 10.1007/s10549-011-1872-9
14. Chollet-Hinton L., Anders C.K., Tse C.-K. et al. Breast cancer biologic and etiologic heterogeneity by young age and menopausal status in the Carolina Breast Cancer Study: a case-control study. Breast Cancer Res. 2016;18(1):79. DOI: 10.1186/s13058-016-0736-y
15. Тюляндин С.А., Жукова Л.Г., Королева И.А. и др. Практические рекомендации по лекарственному лечению рака молочной железы. Злокачественные опухоли: Практические рекомендации RUSSCO 2021;11(3s2):119–57. Доступно по: https://www.rosoncoweb.ru/standarts/RUSSCO/2021/2021-09.pdf. DOI: 10.18027/2224-5057-2021-11-3s2-09
Tyulyandin S.A., Zhukova L.G., Koroleva I.A. et al. Practical recommendations for the drug treatment of breast cancer. Zlokachestvenniye opukholy: Prakticheskiye rekomendatsii RUSSCO = Malignant tumors: Practical Recommendations RUSSCO 2021;11(3s2):119–57. Available at: https://www.rosoncoweb.ru/standarts/RUSSCO/2021/2021-09.pdf. DOI: 10.18027/2224-5057-2021-11-3s2-09

Вклад авторов
Д.А. Чекини: обзор публикаций по теме статьи, написание текста статьи;
П.А. Зейналова, Феденко А.А.: организация лечебного процесса, редактирование статьи;
Э.К. Ибрагимов: подготовка иллюстрационного материала статьи;
А.Ю. Колесник: выполнение диагностических процедур, оценка данных.
Authors' contributions
D.A. Chekini: review of publications on the topic of the article, article writing;
P.A. Zeynalova, A.A. Fedenko: organization of the treatment process, editing of the article;
E.K. Ibragimov: preparation of the illustrative material of the article;
A.Y. Kolesnik: performing diagnostic procedures, assessment of the data.

ORCID авторов / ORCID of authors
П.А. Зейналова / P.A. Zeynalova: https://orcid.org/0000-0003-1564-424X
А.А. Феденко / A.A. Fedenko: https://orcid.org/0000-0003-4927-5585
Э.К. Ибрагимов / E.K. Ibragimov: https://orcid.org/0000-0002-8361-6200

Конфликт интересов. Авторы заявляют об отсутствии конфликта интересов.
Conflict of interest. The authors declare no conflict of interest.

Финансирование. Работа выполнена без спонсорской поддержки.
Funding. The work was performed without external funding.

Соблюдение прав пациентов. Пациентка подписала информированное согласие на публикацию своих данных.
Compliance with patient rights. The patient gave written informed consent to the publication of his data.

Статья поступила: 15.08.2022. **Принята к публикации:** 06.09.2022.
Article submitted: 15.08.2022. **Accepted for publication:** 06.09.2022.

CC BY 4.0

DOI: 10.17650/2782-3202-2022-2-3-43-46

ЭНДОСКОПИЧЕСКИЕ МЕТОДИКИ, ИСПОЛЬЗУЕМЫЕ ПРИ ОБТУРАЦИИ БРОНХА МЕТАСТАЗОМ ЛЕЙОМИОСАРКОМЫ ЗАБРЮШИННОГО ПРОСТРАНСТВА. КЛИНИЧЕСКОЕ НАБЛЮДЕНИЕ

И.Н. Юричев, В.В. Верещак

Клинический госпиталь «Лапино» группы компаний «Мать и дитя»; Россия, 143081 Московская обл., д. Лапино, 1-е Успенское шоссе, 111

Контакты: Илья Николаевич Юричев *ilia-yurichev@yandex.ru*

Обтурация бронхиального дерева у онкологических пациентов, приводящая к затруднению дыхания, тахипноэ и асфиксии, чаще встречается при первичном злокачественном поражении дыхательных путей: трахеи, главных или долевых бронхов. При наличии противопоказаний к оперативному лечению у таких пациентов могут применяться эндоскопические методы реканализации просвета дыхательных путей. Чаще всего используются методики физического воздействия, такие как аргоноплазменная коагуляция или криодеструкция. Однако в данном клиническом наблюдении обтурации главного бронха метастазом лейомиосаркомы мы применили эндоскопическую петлевую резекцию.

Ключевые слова: *лейомиосаркома забрюшинного пространства, обтурация бронха, эндоскопическая реканализация бронха*

Для цитирования: *Юричев И.Н., Верещак В.В. Эндоскопические методики, используемые при обтурации бронха метастазом лейомиосаркомы забрюшинного пространства. Клиническое наблюдение. MD-Onco 2022;2(3):43–6. DOI: 10.17650/2782-3202-2022-2-3-43-46*

ENDOSCOPIC TECHNIQUES USED IN OBTURATION OF THE BRONCHUS BY METASTASIS OF LEIOMYOSARCOMA OF THE RETROCECAL SPACE. CLINICAL OBSERVATION

I.N. Iurichev, V.V. Vereshchak

Clinical Hospital "Lapino" of the "Mother and Child" Group of companies;111 1st Uspenskoe Shosse, Lapino, Moscow region 143081, Russia

Contacts: Ilia Nikolaeevich Iurichev *ilia-yurichev@yandex.ru*

Obturation of the bronchial tree in oncological patients leading to labored breathing, tachypnea and asphyxiation is more frequent in primary malignant lesions of the airways: trachea, primary and lobar bronchi. In case of contraindications for surgical treatment, endoscopic techniques of recanalization of airways can be used. The most common are physical techniques such as argon plasma coagulation and cryodestruction. However, in this clinical observation of primary bronchus obturation by leiomyosarcoma metastasis we used endoloop resection.

Keywords: *leiomyosarcoma of the retrocecal space, obturation of the bronchus, endoscopic recanalization of the bronchus*

For citation: *Iurichev I.N., Vereshchak V.V. Endoscopic techniques used in obturation of the bronchus by metastasis of leiomyosarcoma of the retrocecal space. Clinical observation. MD-Onco 2022;2(3):43–6. (In Russ.). DOI: 10.17650/2782-3202-2022-2-3-43-46*

Введение

Забрюшинные неорганные саркомы – редкие виды злокачественных опухолей, развивающихся из разных типов соединительной ткани и располагающихся забрюшинно. Наиболее частыми их формами являются липосаркомы, лейомиосаркомы и шванномы. В структуре онкологической заболеваемости доля сарком мягких тканей составляет около 1 % от общего числа злокачественных новообразований [1]. Опухоли возникают в различных анатомических областях: мягкие ткани конечностей (43 %), мягкие ткани туловища (10 %), брюшная полость (19 %), забрюшинное пространство (15 %), а также голова и шея (9 %) [2]. Среди всех мягкотканных сарком лейомиосаркома

CC BY 4.0

является одним из часто встречающихся гистологических подтипов (частота составляет 10–20 %) [3]. Медленный рост подобных новообразований и анатомическая особенность забрюшинного пространства обусловливают первичное выявление опухолей значительных размеров, зачастую с вовлечением соседних органов. Не менее важная особенность лейомиосарком – их раннее гематогенное метастазирование, причем в большинстве (до 80 %) случаев органом-мишенью оказываются легкие [4]. Медленный рост опухоли и длительная полихимиотерапия приводят к продолжительной медиане выживаемости диссеминированных больных [5]. При метастатическом поражении легких в случаях постепенного прогрессирования заболевания могут возникать осложнения, связанные с обтурацией крупных бронхов. Хирургическое лечение таких пациентов не оправдано и сопряжено с высокими интраоперационными рисками [6]. Одним из малоинвазивных и эффективных способов восстановления просвета дыхательных путей является эндоскопическая реканализация.

КЛИНИЧЕСКИЙ СЛУЧАЙ

***Пациентка Г.**, 1976 г. р., обратилась в клинику 22.04.2022 с жалобами на выраженную одышку, периодические эпизоды кровохарканья. Из анамнеза известно, что по поводу лейомиосаркомы забрюшинного пространства она была оперирована в 2012 г. в объеме удаления опухоли. В 2015 г. было выявлено прогрессирование заболевания: местный рецидив с появлением метастазов в легкие и кости скелета. В 2015–2017 гг. проводилось комплексное лечение: 8 курсов полихимиотерапии по схеме ADIC (доксорубицин суммарно 60 мг/м² внутривенно в виде 72-часовой непрерывной инфузии в 1–3-й дни; дакарбазин суммарно 750 мг/м² внутривенно в виде 72-часовой непрерывной инфузии в 1–3-й дни). Выявлено дальнейшее прогрессирование заболевания в 2017 г.: увеличение метастатических очагов в легких и костях. Проведено 6 курсов полихимиотерапии по схеме HD AI (доксорубицин 25 мг/м² в 1–3-й дни внутривенно в виде 72-часовой непрерывной инфузии; ифосфамид 2500 мг/м² в 1– 3-й дни внутривенно в комбинации с уромитексаном). В 2018 г. вновь отмечена отрицательная динамика в виде роста метастазов в легких. Продолжена полихимиотерапия по схеме GemTax (гемцитабин 900 мг/м² внутривенно капельно в течение 90 мин в 1-й и 8-й дни; доцетаксел 100 мг/м² внутривенно капельно в течение 60 мин в 8-й день; филграстим 5 мкг/кг подкожно 1 раз в день в 9–15-й дни). Проведено 8 курсов. В 2019 г. отмечено прогрессирование заболевания, был назначен пазопаниб (800 мг 1 раз в день перорально). На фоне лечения наблюдалось прогрессирование в виде появления новых метастатических очагов в легких. Проведено 9 курсов химиотерапии трабектедином (1,5 мг/кг внутривенно капельно в течение 24 ч, через 21 день). В январе 2022 г. зафиксировано прогрессирование заболевания в виде роста метастатических узлов. Назначен эрибулин (1,4 мг/м² внутривенно в течение 2–5 мин в 1-й и 8-й дни каждого 21-дневного цикла).*

21.04.2022 пациентка впервые отметила эпизод неинтенсивного кровохарканья и одышки. С клинической картиной продолжающегося легочного кровотечения пациентка была госпитализирована в экстренном порядке. При поступлении: состояние средней тяжести; беспокоят одышка в покое, постоянный кашель; сатурация (SpO_2) – 95 % на воздухе. Была успешно проведена комплексная консервативная гемостатическая терапия, кровотечение купировано. Выполнено дообследование.

По данным компьютерной томографии грудной клетки у пациентки имеются множественные метастатические очаги в обоих легких, наибольший из которых локализуется в нижней доле правого легкого (94 × 89 × 83 мм) (рис. 1).

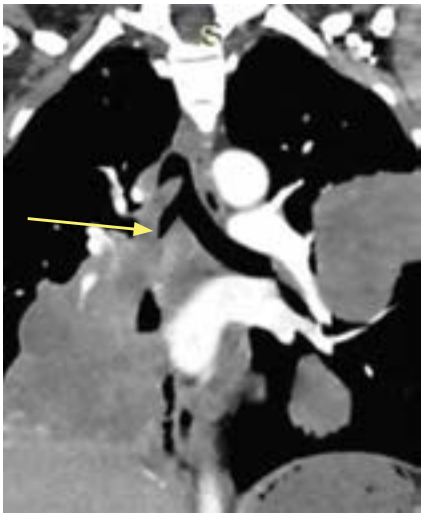

Рис. 1. *Компьютерная томография. Метастазы в обоих легких, крупный конгломерат в нижней доле справа с флотирующим внутрипросветным компонентом (указан стрелкой)*

Fig. 1. *Computed tomography scan. Metastases in both lungs, large conglomerate in the right lower lobe with floating intraluminal component (indicated by an arrow)*

По данным бронхоскопии в правой половине бронхиального дерева имеется экзофитный компонент опухоли, полностью блокирующий правый нижнедолевой бронх и в виде тяжа поднимающийся на 1–2 см выше бифуркации трахеи. Флотирующий компонент опухоли периодически западает в левый главный бронх, частично обтурируя его просвет (рис. 2).

Учитывая клиническую картину одышки, снижение сатурации, было принято решение о попытке эндоскопической реканализации правого главного бронха.

CC BY 4.0

Рис. 2. *Эндоскопическое изображение. Флотирующий компонент опухолевого узла, исходящего из нижней доли правого легкого*

Fig. 2. *Endoscopic image. Floating component of the tumor node originating from the right lower lobe*

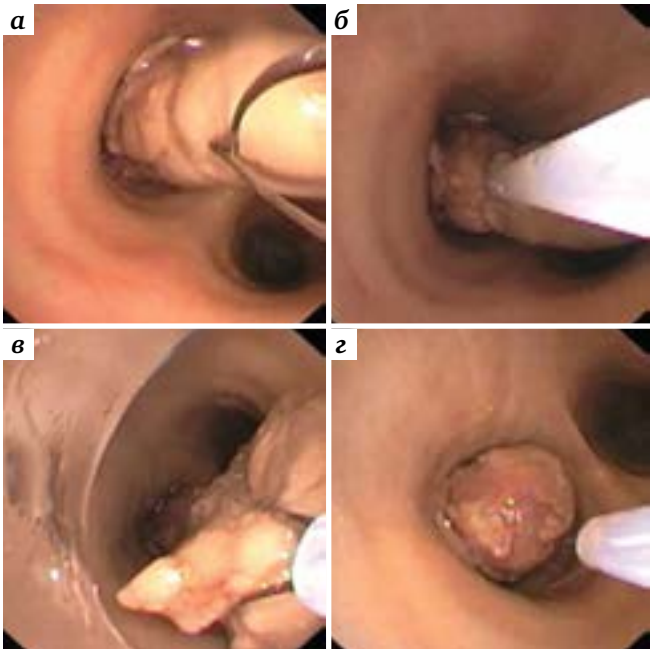

Рис. 3. *Эндоскопическая реканализация правого главного бронха (эндоскопические изображения): а – раскрытие эндоскопической петли; б – удаление первого фрагмента опухоли с помощью полипэктомической петли; в – извлечение удаленного фрагмента опухоли; г – удаление второго фрагмента опухоли*

Fig. 3. *Endoscopic recanalization of the right primary bronchus (endoscopic images): a – opening of the endoloop; б – resection of the first tumor fragment using a polyloop; в – removal of the resected tumor fragment; г – resection of the second tumor fragment*

В условиях операционной 26.04.2022 было выполнено эндоскопическое вмешательство под общей комбинированной анестезией. Применена однопросветная оротрахеальная интубация трубкой типа Мерфи диаметром 8 мм на фоне миоплегии с проведением «классической» искусственной вентиляции легких. Использовалось эндоскопическое оборудование: видеопроцессор OLYMPUS CV-190 PLUS, источник света OLYMPUS CLV-190, видеобронхоскоп OLYMPUS BF-1TH190 с инструментальным каналом диаметром 2,8 мм. Для удаления образования использовались электрохирургический блок ARC 303 компании BOWA, полипэктомические петли компании MTW диаметром 20 и 25 мм.

Удаление образования выполнялось фрагментарно, учитывая диаметр интубационной трубки, не позволяющий извлекать крупные фрагменты (рис. 3).

В общей сложности было удалено 4 фрагмента флотирующего опухолевого компонента. При этом стали доступны осмотру правый главный и верхнедолевой бронх (рис. 4).

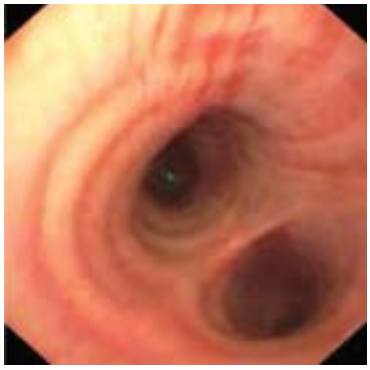

Рис. 4. *Эндоскопическое изображение. Финальная картина после реканализации правого главного бронха*

Fig. 4. *Endoscopic image. Final image after recanalization of the right primary bronchus*

Все 4 фрагмента были отправлены на морфологическое исследование. Заключение: морфологическая картина соответствует метастазу лейомиосаркомы. Иммуногистохимическое исследование не проводилось.

Спустя 2 сут пациентка в удовлетворительном состоянии выписана из стационара с рекомендациями для дальнейшего лечения.

ЗАКЛЮЧЕНИЕ

Эндоскопические методики реканализации бронхиального дерева при опухолевой обтурации – эффективные, малоинвазивные, безопасные технологии, позволяющие пациентам в кратчайшие сроки возобновлять лекарственную терапию основного заболевания, а также существенно повышающие качество их жизни.

CC BY 4.0

ЛИТЕРАТУРА / REFERENCES

1. Gronchi A., Strauss D.C., Miceli R. et al. Variability in patterns of recurrence after resection of primary retroperitoneal sarcoma (RPS): a report on 1007 patients from the Multi-institutional Collaborative RPS Working Group. Ann Surg 2016;263(5):1002–9. DOI: 10.1097/SLA.0000000000001447
2. Strauss D.C., Hayes A.J., Thomas J.M. Retroperitoneal tumours: review of management. Ann R Coll Surg Engl 2011;93(4):275–80. DOI: 10.1308/003588411X571944
3. Bremjit P.J., Jones R.L., Chai X. et al. A contemporary large single-institution evaluation of resected retroperitoneal sarcoma. Ann Surg Oncol 2014;21(7):2150–8. DOI: 10.1245/s10434-014-3616-7
4. Yamamoto H., Yamamoto H., Soh J. et al. A simple prognostic benefit scoring system for sarcoma patients with pulmonary metastases: Sarcoma Lung Metastasis Score. Ann Surg Oncol 2021;28(7):3884–90. DOI: 10.1245/s10434-020-09272-1
5. Lin A.Y., Kotova S., Yanagawa J. et al. Risk stratification of patients undergoing pulmonary metastasectomy for soft tissue and bone sarcomas. J Thorac Cardiovasc Surg 2015;149(1):85–92. DOI: 10.1016/j.jtcvs.2014.09.039
6. Trans-Atlantic Retroperitoneal Sarcoma Working Group (TARPSWG). Management of metastatic retroperitoneal sarcoma: a consensus approach from the Trans-Atlantic Retroperitoneal Sarcoma Working Group (TARPSWG). Ann Oncol 2018;29(4):857–71. DOI: 10.1093/annonc/mdy052

Вклад авторов
И.Н. Юричев: выполнение эндоскопической операции, редактирование и окончательное утверждение текста статьи;
В.В. Верещак: перевод англоязычных источников литературы по теме статьи, обзор публикаций по теме статьи, подготовка иллюстрационного материала, написание статьи.
Authors' contributions
I.N. Iurichev: endoscopic operation, editing and final approval of the text of the article;
V.V. Vereshchak: translation of English-language literature sources on the topic of the article, review of publications on the topic of the article, preparation of the illustrative material of the article, writing the text of the manuscript.

ORCID авторов / ORCID of authors
И.Н. Юричев / I.N. Iurichev: https://orcid.org/0000-0002-1345-041X
В.В. Верещак / V.V. Vereshchak: https://orcid.org/0000-0002-6850-6919

Конфликт интересов. Авторы заявляют об отсутствии конфликта интересов.
Conflict of interest. The authors declare no conflict of interest.

Финансирование. Работа выполнена без спонсорской поддержки.
Funding. The work was performed without external funding.

Статья поступила: 10.08.2022. **Принята к публикации:** 01.09.2022.
Article submitted: 10.08.2022. **Accepted for publication:** 01.09.2022.

CC BY 4.0

DOI: 10.17650/2782-3202-2022-2-3-47-54

КЛИНИЧЕСКОЕ НАБЛЮДЕНИЕ ПАЦИЕНТКИ 64 ЛЕТ С ПЛАЗМОКЛЕТОЧНЫМ ЛЕЙКОЗОМ, ВПЕРВЫЕ ВЫЯВЛЕННЫМ НА ФОНЕ НОВОЙ КОРОНАВИРУСНОЙ ИНФЕКЦИИ COVID-19

Ю.Е. Рябухина[1], О.Л. Тимофеева[1], П.А. Зейналова[1, 2], Ф.М. Аббасбейли[1], М.В. Антонец[1], В.Е. Груздев[1], М.А. Анисимов[1], А.А. Ахобеков[1], Н.А. Купрышина[3]

[1]Клинический госпиталь «Лапино» группы компаний «Мать и дитя»; Россия, 143081 Московская обл., д. Лапино, 1-е Успенское шоссе, 111;
[2]кафедра онкологии ФГАОУ ВО «Первый Московский государственный медицинский университет им. И.М. Сеченова» Минздрава России (Сеченовский Университет); Россия, 119991 Москва, ул. Трубецкая, 8, стр. 2;
[3]ФГБУ «Национальный медицинский исследовательский центр онкологии им. Н.Н. Блохина» Минздрава России; Россия, 115478 Москва, Каширское шоссе, 24

Контакты: Юлия Евгеньевна Рябухина *gemonk.yur@mail.ru*

Плазмоклеточный лейкоз (ПКЛ) – редкое злокачественное плазмоклеточное новообразование с агрессивным клиническим течением, минимальным ответом на проводимую терапию и неблагоприятным прогнозом. При развитии сопутствующей новой коронавирусной инфекции COVID-19 и осложнений ее течения прогноз у пациентов с ПКЛ значительно ухудшается.
Подходы к терапии ПКЛ в настоящее время до конца не определены, и используются режимы, разработанные для лечения множественной миеломы. Поскольку при ПКЛ наиболее часто среди клинических симптомов встречаются почечная недостаточность и гиперкальциемия, которые нередко развиваются и при множественной миеломе, применение ингибитора протеасомы (бортезомиба), доказавшего свою эффективность во втором случае, является оправданным.
Представлено клиническое наблюдение пациентки 64 лет, которая была госпитализирована в стационар в тяжелом соматическом состоянии с новой коронавирусной инфекцией COVID-19. При поступлении был заподозрен дебют развития ПКЛ, и в кратчайшие сроки после подтверждения диагноза по витальным показаниям начата противоопухолевая лекарственная терапия, проводимая с положительным эффектом.

Ключевые слова: *плазмоклеточный лейкоз, почечная недостаточность, бортезомиб, быстрый противоопухолевый эффект, новая коронавирусная инфекция, тромбоэмболия легочной артерии*

Для цитирования: *Рябухина Ю.Е., Тимофеева О.Л., Зейналова П.А. и др. Клиническое наблюдение пациентки 64 лет с плазмоклеточным лейкозом, впервые выявленным на фоне новой коронавирусной инфекции COVID-19. MD-Onco 2022;2(3):47–54. DOI: 10.17650/2782-3202-2022-2-3-47-54*

CLINICAL OBSERVATION OF A 64-YEAR-OLD FEMALE PATIENT WITH PLASMA CELL LEUKEMIA DIAGNOSED DURING CORONAVIRUS INFECTION COVID-19

Yu.E. Ryabukhina[1], O.L. Timofeeva[1], P.A. Zeynalova[1, 2], F.M. Abbasbeyli[1], M.V. Antonets[1], V.E. Gruzdev[1], M.A. Anisimov[1], A.A. Akhobekov[1], N.A. Kupryshina[3]

[1]Clinical Hospital "Lapino" of the "Mother and Child" Group of companies; 111 1st Uspenskoe Shosse, Lapino, Moscow region 143081, Russia;
[2]Department of Oncology, I.M. Sechenov First Moscow State Medical University, Ministry of Health of Russia (Sechenov University); Bld. 2, 8 Trubetskaya St., Moscow 119991, Russia;
[3]N.N. Blokhin National Medical Research Center of Oncology, Ministry of Health of Russia; 24 Kashirskoe Shosse, Moscow 115478, Russia

Contacts: Yulia Evgenyevna Ryabukhina *gemonk.yur@mail.ru*

Plasma cell leukemia (PCL) is a rare malignant plasma cell neoplasm with aggressive clinical progression, minimal response to therapy and unfavorable prognosis. Concomitant new coronavirus infection COVID-19 and its complications significantly worsen prognosis in patients with PCL.
Currently, approaches to PCL therapy are not finalized, and regimens developed for multiple myeloma are used. In PCL, the most common clinical symptoms are renal failure and hypercalcinemia which are frequently observed in multiple myeloma. Therefore, use of proteasome inhibitor (bortezomib) with proven effectiveness in multiple myeloma, is justified.

CC BY 4.0

A clinical observation of a 64-year-old female patient who was hospitalized in poor physical condition with the new coronavirus infection COVID-19 is presented. During hospitalization, debut of PCL was suspected, and as soon as possible after diagnosis confirmation using vital indications, antitumor drug therapy was started with positive effect.

Keywords: *plasma cell leukemia, renal failure, bortezomib, fast antitumor effect, new coronavirus infection, pulmonary thromboembolism*

For citation: *Ryabukhina Yu.E., Timofeeva O.L., Zeynalova P.A. et al. Clinical observation of a 64-year-old female patient with plasma cell leukemia diagnosed during coronavirus infection COVID-19. MD-Onco 2022;2(3):47–54. (In Russ.). DOI: 10.17650/2782-3202-2022-2-3-47-54*

ВВЕДЕНИЕ

Плазмоклеточный лейкоз (ПКЛ) – редкое лимфопролиферативное заболевание, возникающее вследствие злокачественной пролиферации плазматических клеток, выявляемых в периферической крови в количестве 20 % и более (абсолютное число 2×10^9/л и более). ПКЛ характеризуется агрессивным клиническим течением и проявляется прогрессирующей анемией, тромбоцитопенией, гиперпротеинемией, гиперкальциемией, тяжелой почечной недостаточностью, возникновением экстрамедуллярных очагов [1–3].

Выделяют 2 формы ПКЛ: первичный ПКЛ (пПКЛ), возникающий *de novo* (60 % случаев), и вторичный ПКЛ (вПКЛ), который развивается у 2–4 % больных множественной миеломой (ММ). Каждый из этих видов ПКЛ имеет молекулярные и клинические особенности. Так, пПКЛ наблюдается преимущественно у молодых пациентов, характеризуется инфильтрацией костного мозга плазматическими клетками с незрелой морфологией, наличием большой опухолевой массы, экстрамедуллярных очагов, нередко быстрым развитием почечной недостаточности. При этом общая выживаемость (ОВ) составляет в среднем 11,2 мес, тогда как у пациентов с вПКЛ этот показатель составляет всего 1,3 мес [4–8].

Несмотря на достигнутые успехи в понимании молекулярно-генетических основ патогенеза ММ, биологические особенности развития ПКЛ и их влияние на прогноз заболевания остаются в настоящее время малоизученными, а полученные результаты исследований противоречивы. Известно, что геномные аберрации при ПКЛ схожи с изменениями, встречаемыми при ММ, однако наблюдаются чаще. В одном из исследований H. Chang и соавт. показали, что частота выявления таких нарушений, как del17p, del13q14, del1p21, 1q21 и t(4;14), при ПКЛ выше, чем при ММ. При этом только наличие del1p21 и t(4;14) сопровождалось короткой ОВ, остальные аберрации на ее длительность не влияли [9]. Мутации *TP53*, по одним данным, связаны со значительно более низкой ОВ и выживаемостью без прогрессирования (ВБП) [10]. В другом исследовании наличие del17p не оказывало значимого влияния ни на ОВ, ни на ВБП у пациентов с ПКЛ [9].

Проведенные к настоящему времени рандомизированные проспективные исследования по терапии пПКЛ немногочисленны и основаны на применении программ индукции с последующей аутологичной трансплантацией гемопоэтических стволовых клеток, разработанных для лечения пациентов с ММ [11–14] и позволяющих увеличить ОВ после аутологичной трансплантации гемопоэтических стволовых клеток до 3 лет [15]. По данным некоторых авторов, среднее время от постановки диагноза ММ до развития вПКЛ составляет 31 мес, а медиана ОВ этих пациентов не превышает 4 мес [8, 16].

Подходы к терапии пациентов с вПКЛ те же, что у больных с рецидивирующей или рефрактерной ММ, однако эффективность остается низкой, часто отмечаются резистентность к проводимой терапии и неблагоприятный прогноз в целом [17, 18].

Отсутствие единого подхода к лечению ПКЛ, неудовлетворительные результаты применяемых в настоящее время программ лекарственной терапии, а также небольшая частота выявления данной патологии вызывают несомненный интерес к каждому клиническому наблюдению.

Представлено клиническое наблюдение пациентки 64 лет, проходившей лечение в Клиническом госпитале «Лапино» Группы компаний «Мать и дитя» по поводу новой коронавирусной инфекции (НКВИ) COVID-19. Тяжелое состояние больной, а также выявленные на момент поступления в стационар патологические изменения в гемограмме и отклонения в биохимических показателях позволили заподозрить дебют ПКЛ. При последующем срочном комплексном обследовании диагноз был подтвержден, и в кратчайшие сроки начата противоопухолевая терапия.

КЛИНИЧЕСКОЕ НАБЛЮДЕНИЕ

Пациентка*, 64 лет, поступила в отделение реанимации Клинического госпиталя «Лапино» Группы компаний «Мать и дитя» в марте 2022 г. с диагнозом: НКВИ COVID-19, вирус идентифицирован путем исследования мазка из ротоглотки методом полимеразно-цепной реакции на SARS-CoV-2; правосторонняя нижнедолевая пневмония. Из сопутствующих заболеваний обращали на себя внимание ишемическая болезнь сердца, сердечная недостаточность на фоне тахисистолической формы фибрилляции предсердий, недостаточность митрального клапана III степени, недостаточность трехстворчатого клапана III–IV степени.*

CC BY 4.0

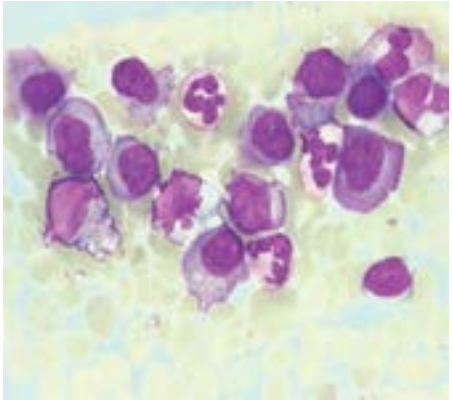

Рис. 1. *Цитологическое исследование периферической крови. Множественная миелома/плазмоклеточный лейкоз. Циркулирующие плазматические клетки в периферической крови. Плазмоциты разной степени зрелости. Окраска по Романовкому–Гимзе, ×1000*

Fig. 1. *Cytological examination of peripheral blood. Multiple myeloma/plasma cell leukemia. Circulating plasma cells in peripheral blood. Plasma cells of varying maturation level. Romanowsky–Giemsa staining, ×1000*

Состояние больной на момент госпитализации было тяжелым, сознание спутанным, на уровне глубокого оглушения, ориентация в пространстве и времени отсутствовала.

В клиническом анализе крови выявлены: нормохромная нормоцитарная анемия (уровень гемоглобина 66 г/л), тромбоцитопения (уровень тромбоцитов 64 × 10^9/л), лейкоцитоз (уровень лейкоцитов 15,7 × 10^9/л), миелоциты – 1 %, юные формы – 2 %, палочкоядерные нейтрофилы – 6 %, сегментоядерные нейтрофилы – 27 %, моноциты – 17 %, лимфоциты – 12 %, плазматические клетки – 14 %, проплазмоциты – 31 %; единичные 2-ядерные плазмоциты.

В биохимическом анализе крови отмечены: гиперпротеинемия (количество общего белка 117 г/л), гипоальбуминемия (уровень альбумина 26 г/л), гиперкальциемия (уровень кальция 3,5 ммоль/л), повышение уровня мочевины до 23 ммоль/л, креатинина до 429 мкмоль/л и мочевой кислоты до 1090 мкмоль/л. Скорость клубочковой фильтрации 9 мл/мин.

В клиническом анализе мочи: гиперпротеинурия (количество белка – 1956 мг/л).

По данным магнитно-резонансной томографии головного мозга выявлены единичные очаги контрастирования по оболочкам правого полушария головного мозга, которые необходимо дифференцировать между очагами вторичного генеза и локальным расширением конвекситальных сосудов.

В связи с подозрением на развитие гемобластоза (ПКЛ) было выполнено цитологическое исследование периферической крови (рис. 1) с последующим иммунофенотипированием плазмоцитов методом проточной цитофлуориметрии. Выявлено, что плазматические клетки крови аберрантны по экспрессии антигенов CD45 и CD56 и клональны по λ-типу. Данная картина наиболее соответствует поражению при ПКЛ.

Следующим этапом диагностики было выполнение пункции костного мозга с цитологическим (рис. 2), иммунологическим (методом проточной цитофлуориметрии, рис. 3–6) и цитогенетическим исследованиями.

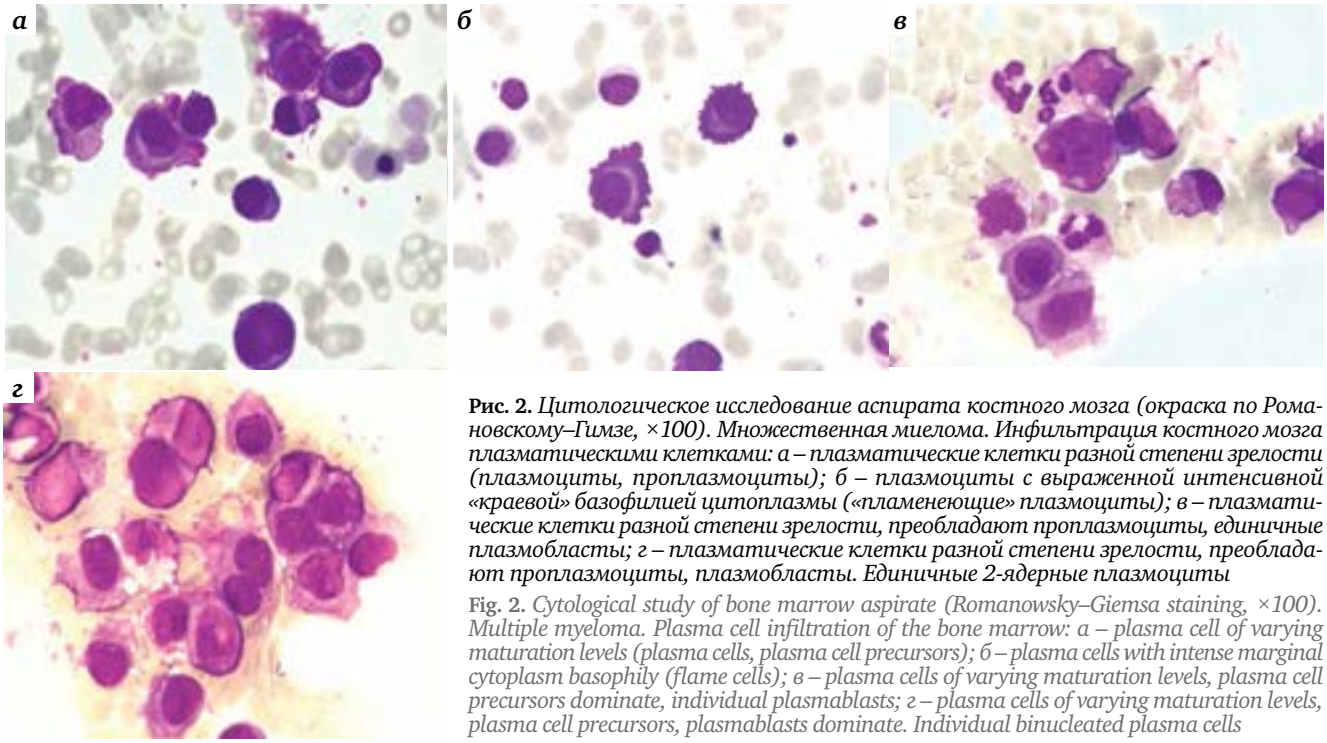

Рис. 2. *Цитологическое исследование аспирата костного мозга (окраска по Романовскому–Гимзе, ×100). Множественная миелома. Инфильтрация костного мозга плазматическими клетками: а – плазматические клетки разной степени зрелости (плазмоциты, проплазмоциты); б – плазмоциты с выраженной интенсивной «краевой» базофилией цитоплазмы («пламенеющие» плазмоциты); в – плазматические клетки разной степени зрелости, преобладают проплазмоциты, единичные плазмобласты; г – плазматические клетки разной степени зрелости, преобладают проплазмоциты, плазмобласты. Единичные 2-ядерные плазмоциты*

Fig. 2. *Cytological study of bone marrow aspirate (Romanowsky–Giemsa staining, ×100). Multiple myeloma. Plasma cell infiltration of the bone marrow: a – plasma cell of varying maturation levels (plasma cells, plasma cell precursors); б – plasma cells with intense marginal cytoplasm basophily (flame cells); в – plasma cells of varying maturation levels, plasma cell precursors dominate, individual plasmablasts; г – plasma cells of varying maturation levels, plasma cell precursors, plasmablasts dominate. Individual binucleated plasma cells*

CC BY 4.0

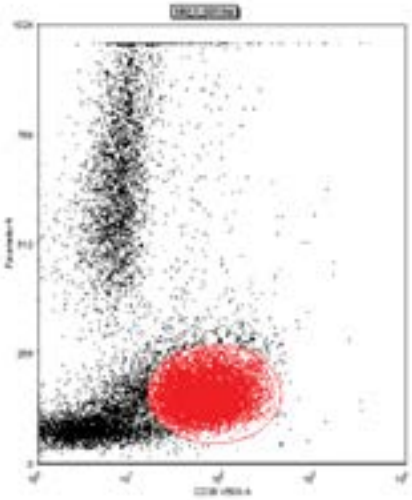

Рис. 3. *Костный мозг, аспират. Иммунофенотипирование плазматических клеток методом проточной цитофлуориметрии. Гейт плазматических клеток CD38++SSC+ (выделены красным цветом)*

Fig. 3. *Bone marrow, aspirate. Immunophenotyping of the plasma cells using flow cytometry. Plasma cell gating CD38++SSC+ (shown in red)*

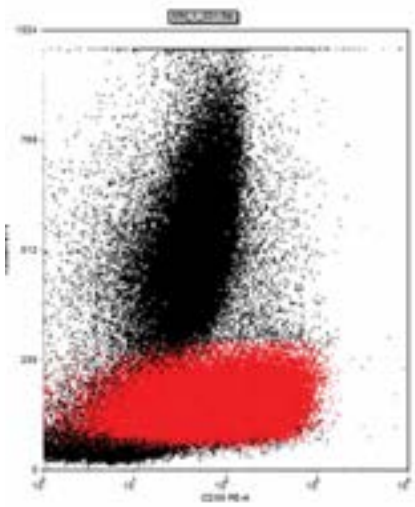

Рис. 4. *Костный мозг, аспират. Иммунофенотипирование плазматических клеток методом проточной цитофлуориметрии. Гейт плазматических клеток CD38++SSC+ (выделены красным цветом). По оси X – экспрессия антигена CD56 на плазмоцитах, по оси Y – показатели бокового светорассеяния SSC*

Fig. 4. *Bone marrow, aspirate. Immunophenotyping of the plasma cells using flow cytometry. Plasma cell gating CD38++SSC+ (shown in red). On the X axis – expression of CD56 antigen on plasmacytes, on the Y axis – lateral light scattering SSC indicators*



Рис. 5. *Костный мозг, аспират. Иммунофенотипирование плазматических клеток методом проточной цитофлуориметрии. Гейт плазматических клеток CD38++SSC+ (выделены красным цветом). По оси X – экспрессия антигена CD45 на плазмоцитах, по оси Y – показатели бокового светорассеяния SSC*

Fig. 5. *Bone marrow, aspirate. Immunophenotyping of the plasma cells using flow cytometry. Plasma cell gating CD38++SSC+ (shown in red). On the X axis – expression of CD45 antigen on plasmacytes, on the Y axis – lateral light scattering SSC indicators*

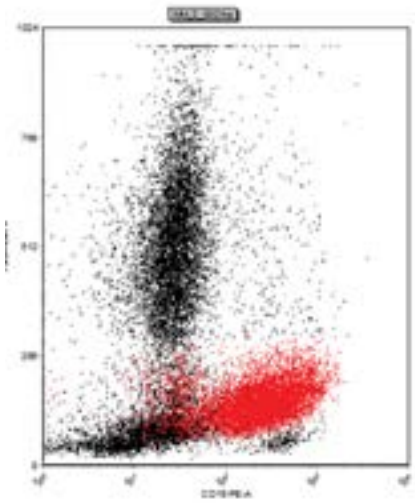

Рис. 6. *Костный мозг, аспират. Иммунофенотипирование плазматических клеток методом проточной цитофлуориметрии. Гейт плазматических клеток CD38++SSC+ (выделены красным цветом). По оси X – экспрессия антигена CD19 на плазмоцитах, по оси Y – показатели бокового светорассеяния SSC*

Fig. 6. *Bone marrow, aspirate. Immunophenotyping of the plasma cells using flow cytometry. Plasma cell gating CD38++SSC+ (shown in red). On the X axis – expression of CD19 antigen on plasmacytes, on the Y axis – lateral light scattering SSC indicators*

При цитологическом исследовании: костный мозг среднеклеточный. Плазматические клетки разной степени зрелости составляют 39,6 %, большое количество анаплазированных молодых форм, единичные 2-ядерные. Скоплений плазмоцитов не найдено. Гранулоцитарный и эритроидный ростки сужены. Мегакариоциты единичные в препаратах. Иммунофенотип плазматических клеток аналогичен таковому в периферической крови. Плазматические клетки аберрантны по экспрессии CD45 и CD56. Картина костного мозга соответствует

CC BY 4.0

поражению при ММ. Учитывая наличие клональных плазматических клеток в периферической крови, можно диагностировать ПКЛ.

При иммунохимическом исследовании белков сыворотки крови и суточной мочи выявлена моноклональная секреция иммуноглобулина G λ-типа (45,4 г/л) и белка Бенс-Джонса λ-типа (экскреция с мочой 0,15 г/сутки). Глубокий вторичный иммунодефицит.

При цитогенетическом исследовании костного мозга в 60 % ядер обнаружена транслокация t(11;14) с атипичным распределением сигналов, а также трисомия 8 и трисомия 18.

Таким образом, на основании проведенного комплексного обследования установлен диагноз: ПКЛ (t(11;14); трисомия 8, трисомия 18) с секрецией pIgG λ-типа, протеинурией Бенс-Джонса λ-типа. Миеломная нефропатия. Острая почечная недостаточность (III стадия по KDIGO; CKD-EPI: скорость клубочковой фильтрации 9 мл/мин).

На 2-е сутки нахождения в стационаре состояние больной резко ухудшилось: отмечено угнетение сознания до комы, нарастание явлений сепсиса, септического шока, в связи с чем пациентка была переведена на искусственную вентиляцию легких.

По витальным показаниям на фоне гемотрансфузионной, интенсивной антибактериальной терапии начато лекарственное противоопухолевое лечение в составе: бортезомиб 2,4 мг подкожно 1 раз в сутки (в дальнейшем выполнено 3 введения с интервалом в 3 дня) и дексаметазон 40 мг внутривенно 1 раз в сутки на протяжении 7 дней.

Выполнено 8 сеансов гемодиафильтрации в режиме предилюции.

На 8-й день проводимой комплексной интенсивной и противоопухолевой терапии отмечена положительная динамика в виде разрешающихся явлений почечной недостаточности, регрессии неврологической симптоматики, больная была экстубирована.

В биохимическом анализе крови зафиксировано снижение уровня креатинина с 429 до 165 мкмоль/л, кальция – с 3,5 до 1,19 ммоль/л, общего белка – с 117 до 76 г/л.

В клиническом анализе крови: повышение уровня гемоглобина до 98 г/л, тромбоцитов – до 100 ×10⁹/л, нормализация лейкоцитарной формулы.

Планировалось продолжение противоопухолевой лекарственной терапии в том же объеме, однако на 14-й день от ее начала отмечены прогрессирующая дыхательная и сердечная недостаточность, декомпенсация сердечной деятельности. В связи с этим выполнена компьютерная томография органов грудной клетки с контрастированием, по результатам которой выявлены тромбоэмболия легочной артерии (ТЭЛА), субсегментарных ветвей, признаки легочной гипертензии, гиперволемических изменений по малому кругу кровообращения. При ультразвуковом исследовании вен нижних конечностей данных, подтверждающих тромбоз, получено не было.

В связи с развитием ТЭЛА была скорригирована кардиальная терапия, несмотря на проведение которой состояние больной продолжало прогрессивно ухудшаться, нарастали явления сердечно-сосудистой, дыхательной и печеночно-почечной недостаточности. Пациентка вновь была переведена на искусственную вентиляцию легких, впоследствии констатирована биологическая смерть.

ОБСУЖДЕНИЕ

Плазмоклеточный лейкоз – редкое злокачественное плазмоклеточное новообразование с агрессивным клиническим течением, минимальным ответом на проводимую терапию и неблагоприятным прогнозом. Подходы к терапии ПКЛ в настоящее время до конца не определены. Как у пациентов с пПКЛ, так и у больных вПКЛ применяются режимы, разработанные для лечения ММ. Программы включают ингибиторы протеасомы (бортезомиб), иммуномодуляторы (леналидомид) и комбинации на основе этих агентов. В последнее время появились единичные публикации по использованию моноклональных антител (даратумумаба) и ингибиторов BCL-2 (венетоклакса).

В связи с тем что, по данным многочисленных исследований, бортезомиб показал высокую эффективность при применении у пациентов с ММ, приводя, как правило, к быстрому уменьшению опухолевой нагрузки, его использование в терапии агрессивного пПКЛ, который часто протекает с тяжелой почечной недостаточностью и гиперкальциемией, является оправданным. При этом не требуется редукции дозы лекарственного препарата [19, 20].

Эффективность бортезомиба в терапии больных ПКЛ показана в ряде исследований. Благодаря применению режимов лекарственной противоопухолевой терапии на основе бортезомиба увеличилась как ОВ, так и ВБП [21–25].

В одном из исследований, представленном E. Katodritou и соавт., включавшем 25 пациентов с пПКЛ и 17 пациентов с вПКЛ, общая частота ответа при использовании бортезомиб-содержащих режимов составила 70 %. При этом самая высокая общая частота ответа (88,9 %) была у пациентов с пПКЛ, 30 % из которых достигли очень хорошей частичной ремиссии. Медианы ОВ больных с пПКЛ и вПКЛ составили 18 и 7 мес соответственно [17].

В другом исследовании, проведенном H.Wang и соавт. и включившем 14 пациентов с пПКЛ и 42 пациента с вПКЛ, общая частота ответа при использовании режимов на основе бортезомиба в группе с пПКЛ составила 90 % против 25 % при других программах, а в группе пациентов с вПКЛ этот показатель составил 25 и 0 % соответственно [26, 27].

CC BY 4.0

Особую клиническую ситуацию представляют пациенты с ПКЛ и НКВИ (COVID-19). Выводы о влиянии нозологического варианта гемобластоза, его статуса, вида и сроков противоопухолевой терапии на течение НКВИ, по имеющимся данным, противоречивы. Вероятно, это обусловлено отсутствием крупных многоцентровых исследований, малым объемом и гетерогенностью выборок. Группу риска составляют больные старше 60 лет с сопутствующими заболеваниями, при этом наиболее неблагоприятное течение НКВИ отмечено у пациентов с острыми лейкозами и агрессивными неходжкинскими лимфомами [28, 29].

По различным данным, смертность в этой группе больных при заболевании НКВИ варьирует от 14 до 40 % [30, 31].

К настоящему времени накоплено много данных о том, что течение НКВИ сопровождается развитием состояния гиперкоагуляции, предопределяющей летальность таких пациентов [32].

В одном из крупных исследований, включившем 947 пациентов с НКВИ, наиболее часто (у 47 % пациентов) выявляли тромбозы вен верхних и нижних конечностей, а в 35 % случаев были диагностированы тромбы в легочной артерии (ТЭЛА) без тромбоза глубоких вен нижних конечностей. Тромбозы развивались как в острый период НКВИ, так и отсроченно. При этом данные осложнения чаще наблюдались у больных с различными формами ишемической болезни сердца [33]. Полученные авторами результаты подтверждаются и другими исследователями [34, 35].

В настоящее время отсутствует единый алгоритм тактики ведения таких пациентов, окончательно не разработаны подходы к противоопухолевой лекарственной терапии, в связи с чем в каждой клинической ситуации принятие того или иного решения должно быть основано на индивидуальной оценке факторов риска.

В нашем случае выбор в пользу ингибитора протеасомы бортезомиба при лечении больной с ПКЛ и сопутствующей НКВИ был сделан на основании большого количества исследований, доказавших высокую эффективность и быстрый ответ на терапию у больных ММ с большой опухолевой массой и развитием почечной недостаточности при использовании препарата как в монорежиме, так и в комбинации с другими агентами. Важное влияние оказали данные, представленные в зарубежной литературе, демонстрирующие хорошие результаты бортезомиб-содержащей терапии пациентов с ПКЛ. Используются различные дозировки бортезомиба: 3,5 мг, 3,0 мг, 2,5 мг и 1 мг. В реальной клинической практике возможность и удобство применения 1 мг бортезомиба согласно режиму дозирования и выбранной программе лечения позволяют избежать потери действующего вещества.

В связи с тем что в представленном нами наблюдении у пациентки на момент диагностики ПКЛ имелась сопутствующая НКВИ, мы воздержались от использования многокомпонентных режимов терапии (таких как VRd или VCD) в связи с предполагаемой длительной иммуносупрессией и ограничились комбинацией бортезомиба с дексаметазоном.

Благодаря использованной нами тактике, управляемому профилю токсичности бортезомиба, отсутствию побочных эффектов, лимитирующих его дальнейшее применение, уже на 8-й день от начала терапии бортезомибом и дексаметазоном был отмечен выраженный положительный нарастающий противоопухолевый эффект, без активации НКВИ. Большое значение имело применение мультидисциплинарного подхода к ведению этой пациентки. Однако развитие такого ургентного осложнения, как ТЭЛА, приведшего к гибели больной, не позволило продолжить эффективную лекарственную терапию, направленную на лечение ПКЛ.

ЗАКЛЮЧЕНИЕ

В то время как успехи в терапии больных ММ значительно улучшили прогноз заболевания, выживаемость пациентов с ПКЛ в большинстве наблюдений остается низкой. Наличие сопутствующей инфекционной патологии, в частности НКВИ, а также развитие патогенетически обусловленного осложнения этого процесса (ТЭЛА) у пациентов в дебюте ПКЛ оказывают большое влияние на клиническое течение гемобластоза, не позволяя в большинстве случаев проводить оптимальные программы терапии ПКЛ.

Выполнение крупных проспективных рандомизированных исследований с целью установления прогностической ценности различных цитогенетических нарушений при ПКЛ позволит разработать алгоритм обследования и лечения, распределив больных в группы риска, что в итоге будет способствовать улучшению прогноза заболевания. Дальнейшее углубленное изучение патогенеза и клинического течения НКВИ у пациентов со злокачественными заболеваниями кроветворной системы может способствовать определению оптимальных подходов к тактике ведения и увеличению ОВ в этой группе больных.

CC BY 4.0

ЛИТЕРАТУРА / REFERENCES

1. Usmani S.Z., Nair B., Qu P. et al. Primary plasma cell leukemia: clinical and laboratory presentation, gene-expression profiling and clinical outcome with Total Therapy protocols. Leukemia 2012;26(11):2398–405. DOI: 10.1038/leu.2012.107
2. Gonsalves W.I., Rajkumar S.V., Go R.S. et al. Trends in survival of patients with primary plasma cell leukemia: a population-based analysis. Blood 2014;124(6):907–12. DOI: 10.1182/blood-2014-03-565051
3. Fernández de Larrea C., Kyle R.A., Durie B.G. et al. Plasma cell leukemia: consensus statement on diagnostic requirements, response criteria and treatment recommendations by the International Myeloma Working Group. Leukemia 2013;27(4):780–91. DOI: 10.1038/leu.2012.336
4. Tiedemann R.E., Gonzalez-Paz N., Kyle R.A. et al. Genetic aberrations and survival in plasma cell leukemia. Leukemia 2008;22(5):1044–52. DOI: 10.1038/leu.2008.4
5. Van de Donk N.W., Lokhorst H.M., Anderson K.C., Richardson P.G. How I treat plasma cell leukemia. Blood 2012;120(12):2376–89. DOI: 10.1182/blood-2012-05-408682
6. Gowin K., Skerget Sh., Keats J.J. et al. Plasma cell leukemia: a review of the molecular classification, diagnosis, and evidenced-based treatment. Leuk Res 2021;111:106687. DOI: 10.1016/j.leukres.2021.106687
7. Jurczyszyn A., Radocha J., Davila J. et al. Prognostic indicators in primary plasma cell leukaemia: a multicentre retrospective study of 117 patients. Br J Haematol 2018;180(6):831–9. DOI: 10.1111/bjh.15092
8. Jurczyszyn A., Castillo J.J., Avivi I. et al. Secondary plasma cell leukemia: a multicenter retrospective study of 101 patients. Leuk Lymphoma 2019;60(1):118–23. DOI: 10.1080/10428194.2018.1473574
9. Chang H., Qi X., Yeung J. et al. Genetic aberrations including chromosome 1 abnormalities and clinical features of plasma cell leukemia. Leuk Res 2009;33(2):259–62. DOI: 10.1016/j.leukres.2008.06.027
10. Cazaubiel T., Buisson L., Maheo S. et al. The genomic and transcriptomic landscape of plasma cell leukemia. ASH Annual Meeting, 2020. Available at: https://ash.confex.com/ash/2020/webprogram/Paper139340.html
11. Musto P., Simeon V., Martorelli M.C. et al. Lenalidomide and low-dose dexamethasone for newly diagnosed primary plasma cell leukemia. Leukemia 2014;28(1):222–5. DOI: 10.1038/leu.2013.241
12. Usmani S.Z., Hoering A., Ailawadhi S. et al. Bortezomib, lenalidomide, and dexamethasone with or without elotuzumab in patients with untreated, high-risk multiple myeloma (SWOG-1211): primary analysis of a randomised, phase 2 trial. Lancet Haematol 2021;8(1):e45–e54. DOI: 10.1016/S2352-3026(20)30354-9
13. Van De Donk N.V.D., van der Holt B., Schjesvold F.H. et al. Treatment of primary plasma cell leukemia with carfilzomib and lenalidomide-based therapy: results of the first interim analysis of the phase 2 EMN12/HOVON129 study. Blood 2019;134(Suppl 1):693. DOI: 10.1182/blood-2019-125120
14. Gowda L., Shah M., Badar I. et al. Primary plasma cell leukemia: autologous stem cell transplant in an era of novel induction drugs. Bone Marrow Transplant 2019;54(7):1089–93. DOI: 10.1038/s41409-018-0392-1
15. Mahindra A., Kalaycio M.E., Vela-Ojeda J. et al. Hematopoietic cell transplantation for primary plasma cell leukemia: results from the Center for International Blood and Marrow Transplant Research. Leukemia 2012;26(5):1091–7. DOI: 10.1038/leu.2011.312
16. Cha C.H., Park C.J., Huh J.R. et al. Significantly better prognosis for patients with primary plasma cell leukemia than for patients with secondary plasma cell leukemia. Acta Haematol 2007;118(3):178–82. DOI: 10.1159/000109470
17. Katodritou E., Terpos E., Kelaidi C. et al. Treatment with bortezomib-based regimens improves overall response and predicts for survival in patients with primary or secondary plasma cell leukemia: analysis of the Greek myeloma study group. Am J Hematol 2014;89(2):145–50. DOI: 10.1002/ajh.23600
18. Jimenez-Zepeda V.H., Reece D.E., Trudel S. et al. Lenalidomide (Revlimid), bortezomib (Velcade) and dexamethasone for the treatment of secondary plasma cell leukemia. Leuk Lymphoma 2015;56(1):232–5. DOI: 10.3109/10428194.2014.893304
19. Neben K., Lokhorst H.M., Jauch A. et al. Administration of bortezomib before and after autologous stem-cell transplantation improves outcome in multiple myeloma patients with deletion 17p. Blood. 2012;119(4): 940–8. DOI: 10.1182/blood-2011-09-379164
20. Avet-Loiseau H., Leleu X., Roussel M. et al. Bortezomib plus dexamethasone induction improves outcome of patients with t(4;14) myeloma but not outcome of patients with del(17p). J Clin Oncol 2010;28(30):4630–4. DOI: 10.1200/JCO.2010.28.3945
21. D'Arena G., Valentini C.G., Pietrantuono G. et al. Frontline chemotherapy with bortezomib-containing combinations improves response rate and survival in primary plasma cell leukemia: a retrospective study from GIMEMA Multiple Myeloma Working Party. Ann Oncol 2012;23(6):1499–502. DOI: 10.1093/annonc/mdr480
22. Esparís-Ogando A., Alegre A., Aguado B. et al. Bortezomib is an efficient agent in plasma cell leukemias. Int J Cancer 2005;114(4):665–7. DOI: 10.1002/ijc.20793
23. Finnegan D.P., Kettle P., Drake M. et al. Bortezomib is effective in primary plasma cell leukemia. Leuk Lymphoma 2006;47(8):1670–3. DOI: 10.1080/10428190500520954
24. Libby E., Candelaria-Quintana D., Moualla H. et al. Durable complete remission of primary plasma cell leukemia with the bortezomib plus melphalan and prednisone (VMP) regimen. Am J Hematol 2010;85(9):733–4. DOI: 10.1002/ajh.21790
25. Grassinger J., Südhoff T., Andreesen R., Hennemann B. Complete remission and successful stem cell mobilization after treatment of refractory plasma cell leukemia with bortezomib. Ann Hematol 2006; 85(2):132–3. DOI: 10.1007/s00277-005-0027-7
26. Wang H., Zhou H., Zhang Z. et al. Bortezomib-based regimens improve the outcome of patients with primary or secondary plasma cell leukemia: a retrospective cohort study. Turk J Haematol 2020;37(2):91–7. DOI: 10.4274/tjh.galenos.2019.2019.0254
27. Musto P., Rossini F., Gay F. et al. Efficacy and safety of bortezomib in patients with plasma cell leukemia. Cancer 2007;109(11):2285–90. DOI: 10.1002/cncr.22700
28. Чуднова Т.С., Барях Е.А., Литвиненко М.С. и др. Химиотерапевтическое лечение злокачественных заболеваний системы крови у пациентов с COVID-19. Онкогематология 2022;17(2):107–20. DOI: 10.17650/1818-8346-2022-17-2-107-120
Chudnova T.S., Baryakh E.A., Litvinenko M.S. et al. Chemotherapy of hematological malignancies in patients with COVID-19. Oncohematology 2022;17(2):107–20. (In Russ.). DOI: 10.17650/1818-8346-2022-17-2-107-120
29. Passamonti F., Cattaneo C., Arcaini L. et al. Clinical characteristics and risk factors associated with COVID-19 severity in patients with haematological malignancies in Italy: a retrospective, multicentre, cohort study. Lancet Haematol 2020;7(10):e737–45. DOI: 10.1016/S2352-3026(20)30251-9
30. Wang Q., Berger N.A., Xu R. Analyses of risk, racial disparity, and outcomes among US patients with cancer and COVID-19 infection. JAMA Oncol 2021;7(2):220–7. DOI: 10.1001/jamaoncol.2020.6178
31. Grivas P., Khaki A.R., Wise-Draper T.M. et al. Association of clinical factors and recent anticancer therapy with COVID-19 severity among patients with cancer: a report from the COVID-19 and Cancer Consortium. Ann Oncol 2021;32(6):787–800. DOI: 10.1016/j.annonc.2021.02.024
32. Tang N., Li D., Wang X., Sun Z. Abnormal coagulation parameters are associated with poor prognosis in patients with novel coronavirus pneumonia. J Thromb Haemost 2020;18(4):844–7. DOI: 10.1111/jth.14768
33. Лебедева А.А., Куликов А.Н., Ковальчук Ю.П. и др. Эндотелиальная дисфункция и тромботические события у больных с тяжелым течением новой коронавирусной инфекции COVID-19. Ученые записки

CC BY 4.0

СПбГМУ им. акад. И.П. Павлова 2021;28(4):38–47. DOI: 10.24884/1607-4181-2021-28-4-38-47
Lebedeva A.A., Kulikov A.N., Kovalchuk I.P. et al. Endothelial dysfunction and thrombotic events in patients with severe novel coronavirus infection COVID-19. Ucheniye zapiski SPbGMU im. akad. I.P. Pavlova = The Scientific Notes of the Pavlov University 2021;28(4):38–47. (In Russ.). DOI: 10.24884/1607-4181-2021-28-4-38-47

34. Klok F.A., Kruip M.J.H.A., van der Meer N.J.M. et al. Incidence of thrombotic complications in critically ill ICU patients with COVID-19. Thromb Res 2020;191:145–7. DOI: 10.1016/j.thromres.2020.04.013
35. Miesbach W., Makris M. COVID-19: coagulopathy, risk of thrombosis, and the rationale for anticoagulation. Clin Appl Thromb Hemost 2020;26:1076029620938149. DOI: 10.1177/1076029620938149

Вклад авторов
Ю.Е. Рябухина: выполнение диагностических процедур, определение концепции, планирование, анализ и интерпретация данных, анализ публикаций по теме статьи, написание текста статьи;
О.Л. Тимофеева, Ф.М. Аббасбейли: выполнение диагностических процедур, анализ полученных данных, назначение лекарственной терапии, наблюдение пациентки, редактирование текста статьи;
П.А. Зейналова: разработка дизайна исследования, научное редактирование статьи, научное консультирование;
М.В. Антонец: выполнение диагностических процедур, анализ полученных данных, назначение лекарственной терапии, наблюдение пациентки;
В.Е. Груздев: анализ данных литературы, поиск прототипов сочетаний препаратов, непосредственная работа с пациенткой;
М.А. Анисимов: анализ данных литературы, коррекция статьи, непосредственная работа с пациенткой, сбор и анализ клинических данных;
А.А. Ахобеков: назначение лекарственной терапии, наблюдение пациентки;
Н.А. Купрышина: диагностика, экспертная оценка данных, научное консультирование.
Authors' contribution
Yu.E. Ryabukhina: performing diagnostic procedures, defining the concept, planning, analyzing and interpreting data, analyzing publications on the topic of the article, article writing;
O.L. Timofeeva, F.M. Abbasbeyli: performing diagnostic procedures, analyzing the data obtained, prescribing drug therapy, monitoring the patient, editing the text of the article;
P.A. Zeynalova: research design development, scientific editing of the article, scientific consulting;
M.V. Antonets: performing diagnostic procedures, analyzing the data obtained, prescribing drug therapy, monitoring the patient;
V.E. Gruzdev: analysis of literature data, search for prototypes of drug combinations, direct work with the patient;
M.A. Anisimov: analysis of literature data, correction of the article, direct work with the patient, collection and analysis of clinical data;
A.A. Akhobekov: prescription of drug therapy, observation of the patient;
N.A. Kupryshina: diagnostics, expert evaluation of data, scientific consulting.

ORCID авторов / ORCID of authors
Ю.Е. Рябухина / Yu.E. Ryabukhina: https://orcid.org/0000-0001-8443-8816
О.Л. Тимофеева / O.L. Timofeeva: https://orcid.org/0000-0002-6229-7300
П.А. Зейналова / P.A. Zeynalova: https://orcid.org/0000-0003-1564-424X
Ф.М. Аббасбейли / F.M. Abbasbeyli: https://orcid.org/0000-0002-2359-0547
В.Е. Груздев / V.E. Gruzdev: https://orcid.org/0000-0002-9454-0002
М.А. Анисимов / M.A. Anisimov: https://orcid.org/0000-0002-4484-6716
А.А. Ахобеков / A.A. Akhobekov: https://orcid.org/0000-0002-6395-5790
Н.А. Купрышина / N.A. Kupryshina: https://orcid.org/0000-0001-8509-0954

Конфликт интересов. Авторы заявляют об отсутствии конфликта интересов.
Conflict of interest. The authors declare no conflict of interest.

Финансирование. Работа выполнена без спонсорской поддержки.
Funding. The work was performed without external funding.

Статья поступила: 20.08.2022. **Принята к публикации:** 15.09.2022.
Article submitted: 20.08.2022. **Accepted for publication:** 15.09.2022.

CC BY 4.0

DOI: 10.17650/2782-3202-2022-2-3-55-58

НЕКОМПЛАЕНТНОСТЬ ПАЦИЕНТА КАК ПРИЧИНА КОЖНОЙ ТОКСИЧНОСТИ ПРИ ТЕРАПИИ КАПЕЦИТАБИНОМ

Л.М. Когония[1, 2], К.Е. Борисов[2], К.И. Ершова[2]

[1]ГБУЗ МО «Московский областной научно-исследовательский клинический институт им. М.Ф. Владимирского»; Россия, 129110 Москва, ул. Щепкина, 61/2;
[2]АО «Клиника К+31»; Россия, 119415 Москва, ул. Лобачевского, 42, стр. 4

Контакты: Лали Михайловна Когония *Lali51@yandex.ru*

Общеизвестны такие проявления токсичности при применении капецитабина, как ладонно-подошвенная дизестезия, покраснение, чрезмерная чувствительность и шелушение кожи ладоней и стоп. Однако в доступной нам научной литературе мы не нашли описания ни одного случая кожной токсичности при применении капецитабина, в отличие от таргетной терапии, для которой весьма характерны кожные проявления. Описанная в настоящей работе кожная токсичность развилась в результате некомлаентности пациента, который принимал препарат ежедневно в течение 1,5 мес в нарушение рекомендаций врача. Побочные явления снизили приверженность терапии: были отложены очередные курсы химиотерапии.

Ключевые слова: *злокачественные опухоли, побочные явления, колоректальный рак, химиотерапия, таргетная терапия, капецитабин, кожная токсичность, некомплаентность больного*

Для цитирования: *Когония Л.М., Борисов К.Е., Ершова К.И. Некомплаентность пациента как причина кожной токсичности при терапии капецитабином. MD-Onco 2022;2(3):55–8. DOI: 10.17650/2782-3202-2022-2-3-55-58*

PATIENT NONCOMPLIANCE AS THE CAUSE OF SKIN TOXICITY IN CAPECITABINE THERAPY

L.M. Kogoniya[1, 2], K.E. Borisov[2], K.I. Ershova[2]

[1]M.F. Vladimirsky Moscow Region Scientific Research Clinical Institute; 61/2 Shchepkina St., Moscow 129110, Russia;

[2]"Clinic K+31" JSC; Bld. 4, 42 Lobachevskogo St., Moscow 119415, Russia

Contacts: Lali Mikhailovna Kogoniya *Lali51@yandex.ru*

When using capecitabine, manifestations of toxicity in the form of palmar-plantar dysesthesia, redness, excessive sensitivity and peeling of the skin of the palms and feet are well known. However, in the scientific literature available to us, we did not find a single case of skin toxicity with capecitabine, in contrast to targeted therapy, for which skin manifestations are very characteristic. The dermal toxicity described in this paper developed as a result of patient noncompliance. These side effects reduced the adherence to therapy: the next courses of chemotherapy were postponed.

Keywords: *malignant tumors, side effects, colorectal cancer, chemotherapy, targeted therapy, capecitabine, skin toxicity, patient noncompliance*

For citation: *Kogoniya L.M., Borisov K.E., Ershova K.I. Patient noncompliance as the cause of skin toxicity in capecitabine therapy. MD-Onco 2022;2(3):55–8. (In Russ.). DOI: 10.17650/2782-3202-2022-2-3-55-58*

ВВЕДЕНИЕ

Ежегодно в практику врача-онколога входят новые противоопухолевые препараты, апробируются новые терапевтические схемы и режимы. Все это расширяет возможности и повышает эффективность лечения онкологических больных [1–4].

Однако эффективность химиотерапии неразрывно связана с понятием токсичности противоопухолевых препаратов. Среди часто описываемых нежелательных явлений особое внимание уделяется воздействию химиопрепаратов на клетки кроветворных и иммунокомпетентных органов. Кроме того, противоопухолевые агенты способны повреждать с равной частотой практически все нормальные структуры [1, 4].

Спектр токсических проявлений широко и часто используемых препаратов, в частности капецитабина, хорошо изучен и многократно обсуждался в научной литературе. Согласно информации о препарате,

CC BY 4.0

капецитабин – производное фторпиримидина карбамата – активируется в ткани опухоли и оказывает на нее селективное цитотоксическое действие. Капецитабин, применяемый в дозе 2500 мг/м^2/сут в течение 14 дней, быстро всасывается, трансформируется в печени в 5-фтор-5-дезоксицитидин и 5-фтор-5-дезоксиуридин; максимальная концентрация его метаболитов в крови достигается через 2 ч после приема. При приеме капецитабина одновременно с пищей отмечается эффект защиты препарата от разрушения в желудочно-кишечном тракте, что ведет к более высокой концентрации активных метаболитов в плазме крови. 5-фтор-5-дезоксиуридин, первичный активный предшественник 5-фторурацила, выводится из плазмы крови в течение 1 ч (t ½ = 1 ч). Фторпиримидины обладают выраженной острой токсичностью по отношению к желудочно-кишечному тракту (стоматит, диарея, тошнота, рвота, боли в животе) и костному мозгу (гематологическая токсичность). В литературе также часто описываются такие нежелательные явления, как слабость, астения, головная боль, бессонница, парестезии. Не существует прямых доказательств того, что лейковорин увеличивает активность капецитабина. Клиренс 5-фтор-5-дезоксиуридина замедлен у пациентов с нарушениями функции почек, поэтому существуют рекомендации, что капецитабин не следует принимать в случае тяжелой почечной недостаточности. Пациенты с умеренно нарушенной функцией почек (клиренс креатинина 30–50 мл/мин) должны получать 75 % дозы.

При применении капецитабина существуют дополнительные проявления токсичности препарата в виде ладонно-подошвенной дизестезии, покраснения, чрезмерной чувствительности и шелушения кожи ладоней и стоп. Однако в доступной нам научной литературе не описаны случаи кожной токсичности капецитабина [5–7], в отличие от таргетной терапии, для которой весьма характерны кожные проявления [3, 5]. Эти побочные явления могут снижать приверженность терапии: пациенты могут откладывать начало цикла химиотерапии, обдумывают возможность отказа от дальнейшего лечения из-за страха повторного возникновения токсичности.

Учитывая вышеописанный спектр побочных явлений, при назначении капецитабина лечащий врач в каждом конкретном случае тщательно разъясняет пациенту схему приема препарата, интервалы между курсами терапии, предупреждает о возможных побочных явлениях.

Вопросам комплаентности пациентов все еще уделяется недостаточное внимание. В научной литературе представлено довольно широкое определение комплаентности как совокупности 3 составляющих: тип поведения, степень комплаентности и степень целеустремленности пациента. При этом тип поведения включает прием препарата, регулярность визитов в клинику и правильное выполнение других врачебных рекомендаций. Наш собственный опыт, которым мы делимся в настоящей работе, свидетельствует о том, что даже при высоком интеллектуальном развитии, наличии высшего образования и хороших коммуникативных навыков пациент не всегда может быть комплаентным к терапии.

В данной работе мы представляем клинический случай развития кожной токсичности при длительном, не соответствующем рекомендациям врача, применении капецитабина.

КЛИНИЧЕСКИЙ СЛУЧАЙ (СОБСТВЕННЫЙ ОПЫТ)

***Пациент Ю.В.Д.**, 1949 г. р. Из анамнеза известно, что пациент наблюдался по поводу «аппендикулярного инфильтрата» в поликлинике по месту жительства с 2020 г. Неоднократно выполнялась колоноскопия с биопсией, но данных, указывающих на наличие злокачественного новообразования, не было получено. В ноябре 2021 г. пациент вновь обратился в поликлинику по месту жительства с жалобами на появление свищевого хода на переднюю брюшную стенку в правой подвздошной области. Была проведена компьютерная томография (КТ) брюшной полости, по данным которой наблюдалась КТ-картина инфильтрата в области купола слепой кишки с признаками абсцедирования и формирования свищевого хода на брюшную стенку (в заключении отмечено: необходимо дифференцировать между опухолью купола слепой кишки с вовлечением петель подвздошной кишки, передней брюшной стенки и парааппендикулярным инфильтратом, первое более вероятно). При колоноскопии выявлено поражение слепой кишки, которое в большей степени соответствовало новообразованию толстой кишки, в меньшей – хроническим воспалительным изменениям. Выполнена биопсия для гистоморфологической верификации: биологические образцы были взяты из опухоли слепой кишки и из края свищевого хода. Данных, указывающих на наличие атипичных клеток, не было получено. После проведенного противовоспалительного лечения была отмечена положительная динамика (по данным повторной КТ от февраля 2022 г.).*

Учитывая длительный анамнез заболевания, жалобы больного и подозрение на наличие опухоли слепой кишки, в феврале 2022 г. больному была выполнена правосторонняя гемиколэктомия с резекцией передней брюшной стенки.

Гистоморфологический диагноз: аденокарцинома low grade слепой кишки pT4bpN0(0/25)pM1 L1 V1 Pn0 R0 с инвазией в тонкую кишку, мягкие ткани передней брюшной стенки, формированием толстокишечных свищей, единичным метастазом в кожу у верхнего свища (удален единым блоком с опухолью).

CC BY 4.0

Проявления кожной токсичности на фоне приема капецитабина
Skin toxicity in capecitabine therapy

Далее по решению онкологического консилиума рекомендовано проведение адъювантной полихимиотерапии по схеме CapeOX: оксалиплатин 130 мг/м² внутривенно в 1-й день лечения, далее 1 раз в 3 нед + капецитабин 2000 мг/м² per os с 1-го по 14-й дни с последующим 7-дневным перерывом. Пациенту на руки были выданы рекомендации, 15 марта и 5 апреля 2022 г. проведены 2 цикла химиотерапии по указанной схеме в стандартных дозах с удовлетворительной переносимостью. Однако в конце апреля пациент отметил появление зудящей сыпи на коже туловища. При очередном визите, 26.04.2022, в ходе контрольного опроса в отделении онкологии клиники «К+31» пациент предъявил жалобы на наличие кожной сыпи в области передней грудной стенки и спины.

В момент осмотра: состояние больного относительно удовлетворительное, статус по шкале ECOG – 0; органы и системы – без патологических изменений; на коже передней грудной стенки и спины папулезно-пустулезные высыпания со следами расчесов (см. рисунок); кожа местами истончена, сухая, покрыта чешуйками, местами имеют место уплотненные, огрубевшие гиперпигментированные участки.

В ходе контрольного обследования были выявлены изменения в клиническом анализе крови: нейтропения III степени (уровень нейтрофилов 0,97 × 10⁹/л). Других соматических и лабораторных изменений обнаружено не было.

При тщательном опросе пациента выяснилось, что в нарушение врачебных рекомендаций он принимал капецитабин ежедневно в назначенной дозе без перерыва в течение 1,5 мес. После уточнения причины дерматологической токсичности лечение капецитабином было отменено с 26.04.2022. Очередное введение оксалиплатина также было отложено. Проведена длительная беседа с пациентом о необходимости соблюдения рекомендаций врача.

В качестве дезинтоксикационной терапии пациенту проведено лечение: кортикостероиды парентерально и местно, антигистаминные препараты, энтеросорбенты.

При контрольном осмотре 12.05.2022 отмечено почти полное разрешение явлений кожной и гематологической токсичности, что позволило возобновить химиотерапию (CapeOX) без коррекции дозы по прежней схеме с 12.05.2022. В настоящее время пациент получил 3-й курс адъювантного лечения без побочных явлений.

ВЫВОДЫ

Роль врача в проведении комплаенс-терапии при онкологических заболеваниях является сложной темой. Во время беседы с пациентом он должен выступать как бы в двух ипостасях. С одной стороны, как носитель медицинских биологически ориентированных знаний об этиологии, патогенезе и клинической

CC BY 4.0

картине заболевания и его терапии, с другой стороны – как «потребитель», т. е. вести беседу и аргументировать необходимость проведения длительного лечения, основываясь на представлениях конкретного пациента о своей болезни, причинах ее возникновения и характеристиках, о рисках и пользе медикаментозного воздействия. В соответствии с естественным нежеланием большинства людей считать себя больными по достижении стабильного улучшения состояния отказ от терапии субъективно расценивается как один из этапов психологического восстановления. Однако необходимо понимать влияние комплаентности на результаты проводимой специальной терапии.

Учитывая наш опыт, мы рекомендуем при работе с пациентами уделять особое внимание фактору комплаентности. При этом следует иметь в виду и более узкое понятие отсутствия комплаентности [8], которое можно сформулировать следующим образом: пациент принимает неправильную дозу препарата (слишком маленькую или слишком большую), не соблюдает кратность и продолжительность приема препарата или применяет другие препараты (не рекомендованные врачом).

ЛИТЕРАТУРА / REFERENCES

1. Хобейш М.М., Монахов К.Н. Дайвобет – новый высокоэффективный препарат для наружного лечения ладонно-подошвенного псориаза. Клиническая дерматология и венерология 2008;6(1):41–5. Доступно по: https://medi.ru/info/5518.
Khobeysh M.M., Monakhov K.N. Daivobet – a newer highly effective preparation for external treatment of psoriasis of the palms and the soles. Klinicheskaya dermatologiya i venerologiya = Russian journal of clinical dermatology and venerology 2008;6(1):41–5. Available at: https://medi.ru/info/5518.
2. Lacouture M.E. Mechanisms of cutaneous toxicities to EGFR inhibitors. Nat Rev Cancer 2006;6(10):803–12. DOI: 10.1038/nrc1970
3. Pomerantz G., Mirvish E.D., Geskin L.J. Cutaneous reactions to epidermal growth factor inhibitors. J Drugs Dermatol 2010;9(10):1229–34.
4. Common Terminology Criteria for Adverse Events. Version 4.03. US Department of Health and Human Services, National Institutes of Health, NCI, Bethesda, MD, 2010. Available at: http://evs.nci.nih.gov/ftpl/CTCAE.4.03.2010-06-14.
5. Dy G.K., Adjei A.A. Understanding, recognizing and managing toxicities of targeted anticancer therapies. CA Cancer J Clin 2013;63(4):249–79. DOI: 10.3322/caac.21184
6. Когония Л.М., Мазурин В.С., Ильницкая О.В. и др. Ладонно-подошвенная эритродизестезия – серьезное осложнение при применении капецитабина (собственный опыт). Альманах клинической медицины 2013;28:37–40.
Kogoniya L.M., Mazurin V.S., Ilnitskaya O.V. et al. Palmar-and-plantar erythrodysesthesia is a series complications after capecitabin: our own experience. Almanah klinicheskoy meditsiny = Almanac of Clinical Medicine 2013;28:37–40.
7. Nagore E., Insa A., Sanmartín O. Antineoplastic therapy-induced palmar plantar erythrodysesthesia ('hand-foot') syndrome. Incidence, recognition and management. Am J Clin Dermatol 2000;1(4):225–34.
8. Дикая Л.А. Коммуникативная компетентность клинического психолога. Учебное пособие. Ростов-на-Дону: Издательство Южного федерального университета, 2016. 108 с. Доступно по: https://znanium.com/catalog/product/991896.
Dikaya L.A. Communicative competence of clinical psychologist. A study guide. Rostov-on-Don: Izdatelstvo Yuzhnogo federalnogo universiteta, 2016. 108 p. Available at: https://znanium.com/catalog/product/991896.

Вклад авторов
Л.М. Когония: идея статьи, наблюдение за пациентом, анализ истории болезни, консультирование, написание текста статьи;
К.Е. Борисов: ведение истории болезни, непосредственное наблюдение за пациентом, анализ данных истории болезни;
К.И. Ершова: консультирование, наблюдение за пациентом, анализ истории болезни.
Authors' contribution
L.M. Kogoniya: the idea of the article, observation of the patient, analysis of the medical history, consulting, article writing;
K.E. Borisov: maintaining a medical history, direct observation of the patient, analysis of medical history data;
K.I. Ershova: consulting, observation of the patient, analysis of medical history.

ORCID авторов / ORCID of authors
Л.М. Когония / L.M. Kogoniya: https://orcid.org/0000-0003-3326-4961
К.Е. Борисов / K.E. Borisov: https://orcid.org/0000-0002-8003-9401
К.И. Ершова / K.I. Ershova: https://orcid.org/0000-0002-4289-0748

Конфликт интересов. Авторы заявляют об отсутствии конфликта интересов.
Conflict of interest. The authors declare no conflict of interest.

Финансирование. Работа выполнена без спонсорской поддержки.
Funding. The work was performed without external funding.

Соблюдение прав пациентов. Пациент подписал информированное согласие на публикацию своих данных.
Compliance with patient rights. The patient gave written informed consent to the publication of his data.

Статья поступила: 14.07.2022. **Принята к публикации:** 01.08.2022.
Article submitted: 14.07.2022. **Accepted for publication:** 01.08.2022.

CC BY 4.0

DOI: 10.17650/2782-3202-2022-2-3-59-64

ВОЗМОЖНОСТИ ПРИМЕНЕНИЯ СТАТИНОВ В КОМПЛЕКСНОМ ПРОТИВООПУХОЛЕВОМ ЛЕЧЕНИИ

Р.Н. Мустафин

ФГБОУ ВО «Башкирский государственный медицинский университет» Минздрава России; Россия, 450008 Уфа, ул. Ленина, 3

Контакты: Рустам Наилевич Мустафин *ruji79@mail.ru*

Частота встречаемости атеросклероза значительно растет с увеличением возраста, равно как и заболеваемость злокачественными новообразованиями. Сопутствующая патология (в том числе и со стороны сердечно-сосудистой системы) влияет на выбор программы противоопухолевого лечения, ограничивая применение кардиотоксичных (но высокоэффективных) лекарственных препаратов. Статины занимают основное место в лечении атеросклероза, но по мере изучения механизма их действия стало понятно, что регуляция обмена холестерина влияет на процессы жизнедеятельности опухолевой клетки. Согласно результатам метаанализов клинических исследований, регулярное употребление статинов снижает уровень смертности у больных раком мочевого пузыря, предстательной железы, почки, яичников, легкого и молочной железы, колоректальным раком как за счет уменьшения риска сердечно-сосудистых осложнений, так и благодаря усилению эффекта противоопухолевых препаратов. В ряде исследований отмечено снижение риска развития рака печени, пищевода, эндометрия, почки, желудка и поджелудочной железы в группе больных, принимающих статины.

Противоопухолевые эффекты статинов, вероятно, обусловлены снижением синтеза холестерина, который используется опухолевыми клетками для полноценного функционирования и синтеза их мембран. Кроме того, статины инактивируют онкогены RAS и RHO вследствие подавления их изопренилирования, ингибируют пролиферацию опухолевых клеток. Отмечена роль статинов в активации противоопухолевого иммунитета, усилении ферроптоза и аутофагии. Статины активируют апоптоз, воздействуя на прокаспазу-9 митохондрий, ингибируют экспрессию toll-подобных рецепторов (TLR4), NF-κB, фактора некроза опухоли α, интерлейкинов 1β и 6, подавляют путь mTOR. Таким образом, многогранные прямые и опосредованные противоопухолевые эффекты статинов убеждают в необходимости более внимательно рассмотреть данную группу препаратов в качестве компонента противоопухолевой терапии.

Ключевые слова: *аутофагия, злокачественные новообразования, мевалонатный путь, онкогены, солидные опухоли, статины, холестерин*

Для цитирования: *Мустафин Р.Н. Возможности применения статинов в комплексном противоопухолевом лечении. MD-Onco 2022;2(3):59–64. DOI: 10.17650/2782-3202-2022-2-3-59-64*

POSSIBILITIES OF USING STATINS IN COMPREHENSIVE ANTITUMOR TREATMENT

R.N. Mustafin

Bashkir State Medical University; 3 Lenina St., Ufa 450008, Russia

Contacts: Rustam Nailevich Mustafin *ruji79@mail.ru*

Frequency of atherosclerosis significantly increases with age, same as malignant tumor morbidity. Concurrent pathology (including in the cardiovascular system) affects selection of antitumor treatment limiting use of cardiotoxic (though highly effective) drugs. Statins are the main treatment for atherosclerosis but their study showed that regulation of cholesterol metabolism affects functioning of tumor cells. According to the results of clinical trial meta-analyses, regular use of statins decreases mortality in patients with bladder, prostate, renal, ovarian, lung, breast, and colorectal cancer both due to decreased risk of cardiovascular complications and increased effectiveness of antitumor drugs. In some studies, decreased risk of liver, esophageal, endometrial, renal, gastric, and pancreatic cancers was observed in patients taking statins.

Antitumor effects of statins are supposedly mediated by decreased cholesterol production which is used by tumor cells for functioning and membrane synthesis. Additionally, statins inactivate RAS and RHO oncogenes by suppressing their isoprenylation, inhibit proliferation of tumor cells. Statins also contribute to activation of antitumor immunity, increased ferroptosis and autophagy. Statins activate apoptosis by interacting with mitochondrial procaspase 9, inhibit expression of toll-like receptors (TLR4), NF-κB, tumor necrosis factor α, interleukins 1β and 6, suppress the mTOR pathway. Therefore, multifaceted direct and indirect antitumor effects of statins show that these pharmaceuticals should be more intently considered as a component of antitumor therapy.

Keywords: *autophagy, malignant tumor, mevalonate pathway, oncogenes, solid tumors, statins, cholesterol*

For citation: *Mustafin R.N. Possibilities of using statins in comprehensive antitumor treatment. MD-Onco 2022;2(3):59–64. (In Russ.). DOI: 10.17650/2782-3202-2022-2-3-59-64*

CC BY 4.0

ВВЕДЕНИЕ

Злокачественные новообразования (ЗНО) встречаются в любом возрасте. Риск возникновения ЗНО и атеросклероза повышается по мере старения. С возрастом увеличивается и смертность как от сердечно-сосудистой, так и от опухолевой патологии. Изменения сосудистой стенки происходят и при атеросклерозе, и при ЗНО со́лидной природы, что диктует необходимость поиска лекарственных препаратов, нормализующих морфофункциональное состояние сосудистой стенки [1]. В настоящее время статины являются наиболее часто назначаемыми лекарственными препаратами при атеросклеротических изменениях сосудов. Было показано, что статины назначаются более чем 1/4 всех людей старше 40 лет [2] в связи с их эффективностью в лечении сердечно-сосудистых, эндокринных и метаболических заболеваний [3]. В ряде работ была продемонстрирована достоверная связь между ЗНО, методами противоопухолевого лечения и развитием атеросклероза. И несмотря на существенные успехи, полученные в лечении ряда злокачественных опухолей, частота летальных исходов достоверно выше среди онкологических больных, страдающих атеросклерозом [4].

В развитие атеросклероза вносят вклад возраст, образ жизни, питание, генетические факторы, а у онкологических больных также и проводимое противоопухолевое лечение: химио-, гормоно-, иммуно-, таргетная, лучевая терапия [5, 6]. При этом эндотелиальная дисфункция при атеросклерозе косвенно способствует метастазированию ЗНО за счет опосредованного Е-селектином взаимодействия эндотелиоцитов с опухолевыми клетками [7]. Более того, была обнаружена ассоциация развития атеросклероза (при сравнении со здоровыми лицами) с риском развития рака предстательной железы [8], молочной железы [9], колоректального рака [10] и рака легкого [11], что свидетельствует о возможной перспективности внедрения статинов в комплексное лечение больных ЗНО.

Статины, являясь ингибиторами 3-гидрокси-3-метилглутарил-коэнзим А редуктазы (ГМГ-КоА-Р) [3], вызывают метаболический блок мевалонатного пути, который необходим не только для синтеза холестерина (участвующего в синтезе стероидных гормонов и поддержании целостности клеточных мембран), но также для пренилирования белков, N-гликозилирования, трансляции мРНК и синтеза коэнзима Q (рис. 1). Ингибирование данных механизмов негативно влияет на метаболизм пролиферирующих опухолевых клеток. Например, пренилирование – необходимый этап посттрансляционной модификации протоонкогенов

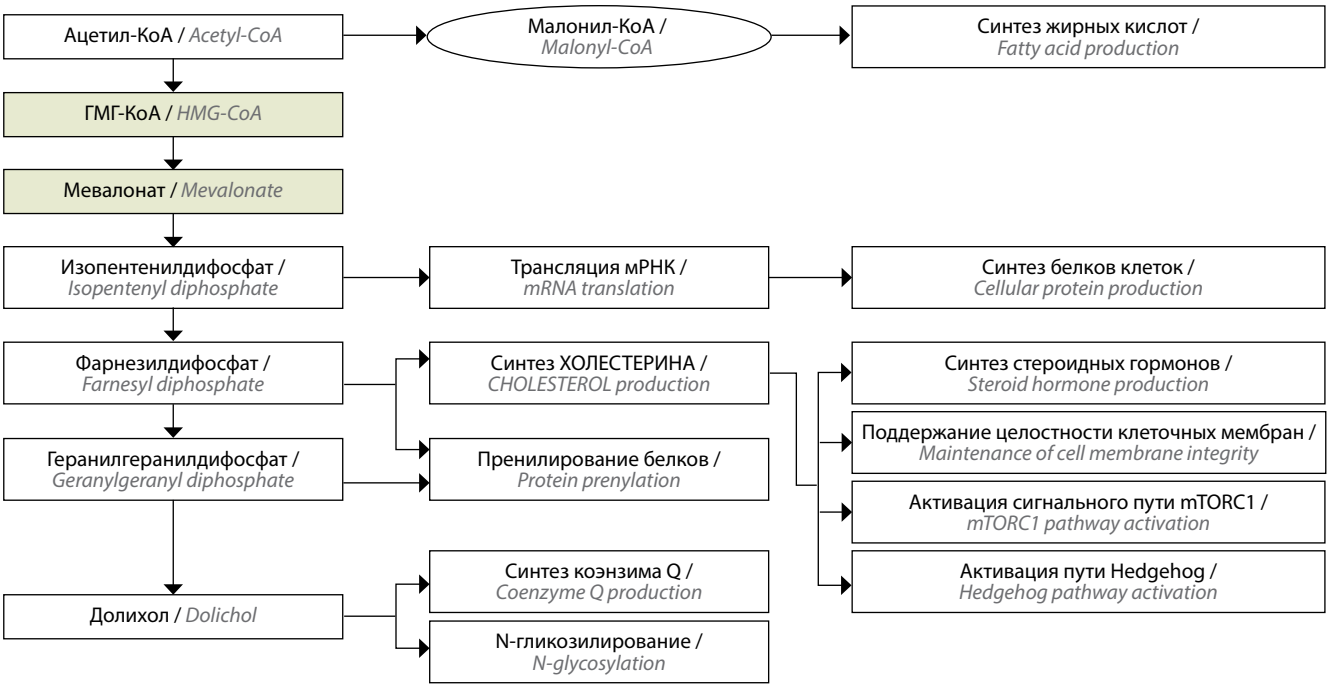

Рис. 1. *Схема влияния путей мевалоната на клеточный метаболизм. Ацетил-КоА – ацетил-коэнзим А; малонил-КоА – малонил-коэнзим А; ГМГ-КоА – 3-гидрокси-3-метилглутарил-коэнзим А*

Fig. 1. *Diagram of the effects of mevalonate pathways on cell metabolism. Acetyl-CoA – acetyl coenzyme A; malonyl-CoA – malonyl coenzyme A; HMG-CoA – 3-hydroxy-3-methylglutaryl coenzyme A*

CC BY 4.0

RAS и RHO, которые участвуют в канцерогенезе. Коэнзим Q крайне важен для образования аденозинтрифосфорной кислоты в опухолевых клетках [12]. Статины могут быть гидрофильными (правастатин, розувастатин) и липофильными (ловастатин, церивастатин, симвастатин, аторвастатин) молекулами, каждая из которых характеризуется специфическими фармакокинетическими свойствами и диапазоном терапевтических доз в связи с особенностями их химической структуры. Гидрофильные препараты обладают большей гепатоселективностью, тогда как липофильные способны проникать в различные ткани организма, достигая в них высоких концентраций [13].

КЛИНИЧЕСКИЕ ИССЛЕДОВАНИЯ ПРОТИВООПУХОЛЕВЫХ СВОЙСТВ СТАТИНОВ

Проведенный в 2015 г. метаанализ, включивший исследования с участием 76 851 пациента с колоректальным раком, показал снижение смертности, непосредственно обусловленной ЗНО (cancer-specific mortality), у больных, употребляющих статины, независимо от времени начала их приема (до и/или после постановки диагноза) [14]. В 2016 г. метаанализ результатов лечения 75 684 пациентов с раком молочной железы выявил не только лучшую общую выживаемость, но и меньший риск развития рецидивов опухоли при использовании липофильных статинов [15]. Аналогичные результаты получены в 2019 г. в Швеции в отношении 20 559 больных раком молочной железы женщин [16]. Показатели эффективности статинов в комплексной терапии рака легкого могут свидетельствовать о перспективности дальнейших исследований возможностей применения ингибиторов ГМГ-КоА-Р в онкологии. В 2019 г. метаанализ результатов лечения 99 297 больных раком легкого определил достоверно лучшую общую выживаемость и меньший риск развития рецидивов у употребляющих статины пациентов [17]. Повышение раковоспецифической выживаемости (cancer-specific survival) у пациентов, регулярно применяющих статины, установлено в проведенных в 2015–2018 гг. метаанализах исследований, включавших больных раком мочевого пузыря [18], предстательной железы [19], почки [20] и яичника [21].

Помимо снижения общей смертности при различных вариантах ЗНО, исследования с участием здоровых людей, принимающих статины, продемонстрировали уменьшение риска возникновения ЗНО по сравнению с общей популяцией. Проведенные в 2019 г. метаанализы с использованием результатов клинических исследований показали, что у людей, употребляющих статины, достоверно снижен риск развития рака печени и пищевода [22], а также поджелудочной железы [23]. При изучении состояния здоровья 161 808 женщин в постменопаузе было установлено, что применение статинов снижает риск развития рака эндометрия [24]. В 2020 г. описан достоверно более низкий риск развития почечноклеточного рака у 14 067 регулярно принимающих статины людей по сравнению с 56 268 индивидами из контрольных групп [25]. В том же году опубликованы результаты продолжительного исследования, проводимого с 2002 по 2015 г. Показано, что в группе из 17 737 человек, регулярно принимавших статины, достоверно ниже риск развития рака желудка по сравнению с группой из 13 412 человек, не принимавших статины [26].

МОЛЕКУЛЯРНЫЕ МЕХАНИЗМЫ ПРОТИВООПУХОЛЕВЫХ СВОЙСТВ СТАТИНОВ

Статины оказывают антипролиферативный, проапоптический и антиинвазивный эффекты, а также повышают чувствительность опухолевых клеток к лучевой терапии. Ингибирование статинами ГМГ-КоА-Р приводит к блоку метаболизма мевалоната [3], продукты которого необходимы для развития активно пролиферирующих клеток ЗНО (рис. 2). Образуемый из мевалоната изопентенилдифосфат участвует в трансляции мРНК, соответственно, его дефицит приводит к нарушению синтеза белков [12]. Опухоли поддерживают повышенные внутриклеточные концентрации холестерина, поскольку он необходим для поддержания целостности клеточных мембран и активности сигнальных путей. Холестерин непосредственно вызывает активацию онкогенных сигнальных путей Hedgehog и mTORC1 (основной супрессор аутофагии – мишень рапамицина у млекопитающих) [27]. Таким образом, статины оказывают противоопухолевый эффект за счет блокирования сигнального пути AMPK-mTOR [13]. Для обеспечения необходимого уровня холестерина клетки ЗНО активно экспрессируют рецепторы липопротеинов низкой плотности, ядерные рецепторы стерола, онкогенные рецепторы EGFR (epidermal growth factor receptor) и MUC1 (Mucin 1, cell surface associated) [28].

За счет влияния на мевалонатный путь статины ингибируют синтез геранилгеранилдифосфата, необходимого для пренилирования онкогенных белков, таких как RAS и RHO [29], BCL-2, NF-κB [12], что вызывает последовательные реакции клеточного стресса и аутофагию. В результате активируется врожденный инфламмасомозависимый противоопухолевый иммунитет, опосредованный каспазой-1. Поскольку мутации в гене TP53, наблюдаемые в большинстве спорадических ЗНО, вызывают активацию мевалонатного пути, который блокируется ингибиторами ГМГ-КоА-Р, статины влияют на важнейшие пути канцерогенеза. Они стимулируют противоопухолевый иммунитет за счет индукции выработки интерлейкина 1 и фактора некроза опухоли α (TNF-α) эндотелиоцитами, интерлейкина 2 дендритными клетками $CD56^+$, TNF-α макрофагами,

CC BY 4.0

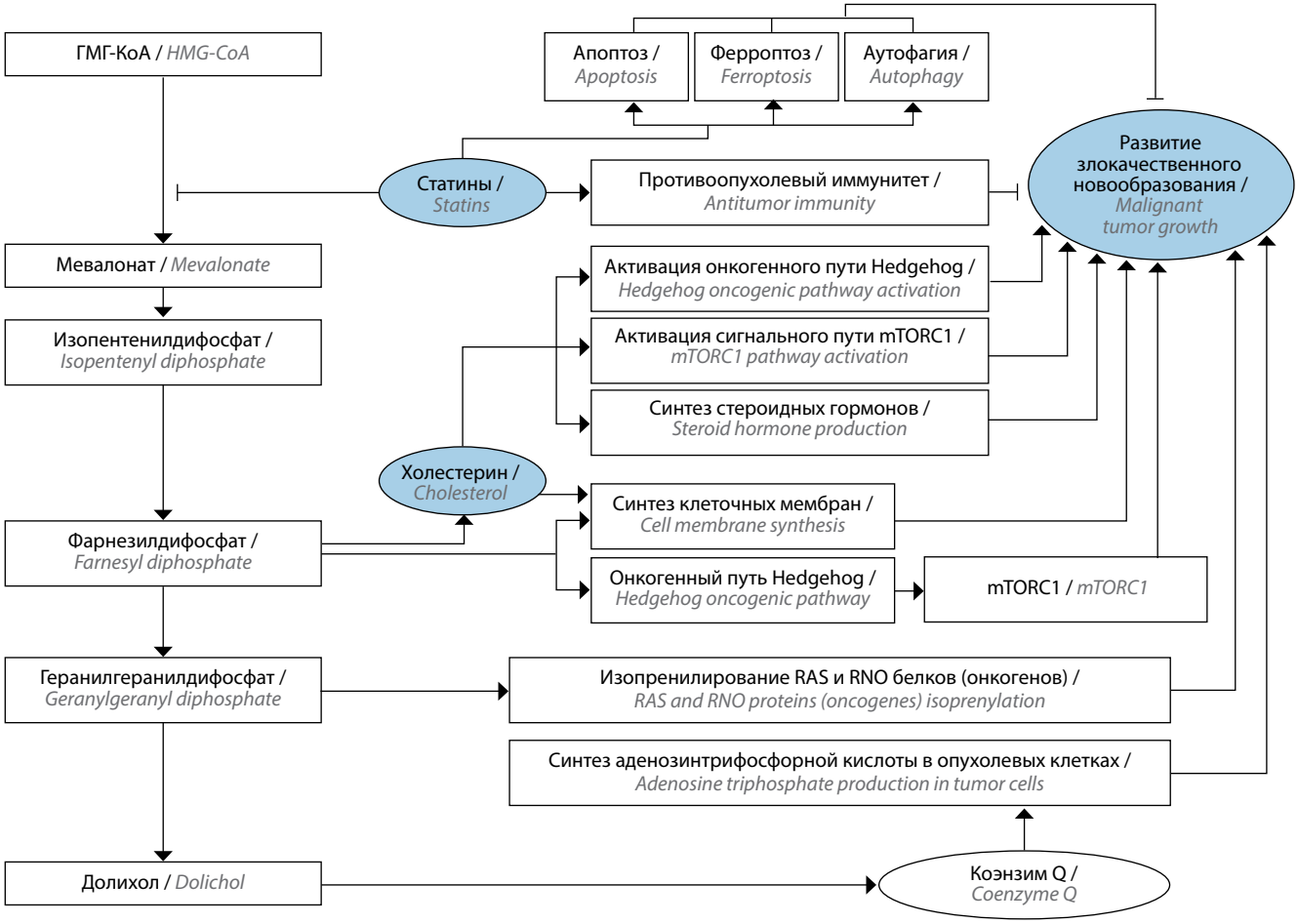

Рис. 2. *Схема противоопухолевых механизмов действия статинов. ГМГ-КоА – 3-гидрокси-3-метилглутарил-коэнзим А*
Fig. 2. *Diagram of antitumor effects of statins. HMG-CoA – 3-hydroxy-3-methylglutaryl coenzyme A*

интерлейкинов 6, 12 и TNF-α дендритными клетками костного мозга, а также интерферона γ Т-лимфоцитами [30].

Статины оказывают противоопухолевое действие также за счет активации аутофагии и ферроптоза (гибели клеток, зависимой от железа и обусловленной окислением липидов). Они вызывают прямое и косвенное ингибирование фермента репарации липидов глутатионпероксидазы-4 (GPX4), что, в свою очередь, приводит к накоплению гидропероксидов липидов, нарушающих целостность клеток [31]. Статины стимулируют апоптоз за счет активации каспазы-3, Bim (Bcl-2-like protein 11) и PARP (Poly[ADP-ribose] polymerase 1) [13]. Помимо этого, они способствуют апоптозу за счет ингибирования сигнальных путей RAF/MAPK/ERK. Кроме того, показано, что статины снижают экспрессию toll-подобного рецептора 4 в моноцитах крови и концентрацию TNF-α за счет воздействия на сигнальные пути PI3K/AKT [32]. Различные механизмы противоопухолевого действия статинов (см. рис. 2) более детально изучены с помощью исследований на культурах клеток ЗНО и на животных моделях.

ИССЛЕДОВАНИЯ ВЛИЯНИЯ СТАТИНОВ НА ОПУХОЛЕВЫЕ КЛЕТКИ В ЭКСПЕРИМЕНТЕ

Использование культуры клеток феохромоцитомы мышей и более агрессивных MTT (mouse tumor tissue-derived cells) позволило определить способность статинов ингибировать сигнальные пути митоген-активируемой киназы MAPK1 и фосфорилирование. За счет этого статины подавляют пролиферацию и способствуют апоптозу клеток [33]. Изолированное воздействие аторвастатина индуцировало аутофагию клеток рака молочной железы линии MDA-MB-231 [34]. В эксперименте на линии клеток рака шейки матки аторвастатин индуцировал апоптоз и аутофагию в опухолевых клетках [13]. Ингибиторы ГМГ-КоА-Р вызывали ферроптоз клеток тройного негативного рака молочной железы [31]. При исследовании клеток метастатического рака поджелудочной железы мыши было выявлено, что статины подавляют пластичность клеток, способствуя их

CC BY 4.0

переходу в мезенхимальноподобное состояние за счет подавления обратного мезенхимально-эпителиального перехода, что свидетельствует об ингибирующем действии на метастазы [2]. В экспериментах на мышах с аденомами и аденокарциномами легкого было показано, что аторвастатин ингибирует злокачественное перерождение за счет подавления рекрутирования протуморогенных макрофагов в опухолевое микроокружение. Один из путей реализации данного механизма – влияние статинов на RAC-опосредованную секрецию лиганда CCR1 [35].

Помимо наличия у статинов собственного противоопухолевого эффекта, в ряде работ было отмечено потенцирование статинами действия других противоопухолевых препаратов. Было показано, что статины усиливают эффект ингибиторов MAPK на клетки рака поджелудочной железы, которые нуждаются в пути мевалоната для синтеза коэнзима Q и окислительно-восстановительного гомеостаза [36]. Определено также взаимное потенцирование противоопухолевого эффекта ингибиторов ГМГ-КоА-Р с другими препаратами. Так, антиагреганты дипиридамол и цилостазол усиливают вызванный статинами апоптоз клеток ЗНО. Данные препараты подавляют индуцированную статинами активацию SREBP2 (связывающего регуляторный элемент стерола белка), который модулирует чувствительность к статинам независимым от циклического аденозинмонофосфата способом [37]. Обнаружено, что симвастатин усиливает противоопухолевое действие доксорубицина [38]. В эксперименте комбинация ловастатина и ингибиторов фарнезилтрансферазы оказалась эффективной в подавлении пролиферации клеток злокачественных опухолей из оболочек нервов, тогда как изолированное применение данных препаратов не оказывало эффекта [39].

ЗАКЛЮЧЕНИЕ

Злокачественные новообразования у взрослых характеризуются частой коморбидностью с атеросклерозом. Более того, применяемые методы лечения ЗНО значительно повышают риск развития атеросклероза, что подтверждает необходимость приема статинов пациентами с атеросклерозом и ЗНО. При анализе общей выживаемости пациентов с атеросклерозом и ЗНО, получающих статины вместе с противоопухолевым лечением, было отмечено повышение показателей выживаемости по сравнению с группой больных, не принимавших статины. Данные препараты, помимо снижения смертности у онкологических больных от сердечно-сосудистых осложнений, характеризуются противоопухолевым действием, которое способствует повышению общей выживаемости больных. Об этом свидетельствуют результаты метаанализов клинических исследований с участием больных раком яичника, молочной железы, предстательной железы, почки, мочевого пузыря, легкого и колоректальным раком. Противоопухолевый эффект статинов доказан в экспериментальных исследованиях. Было обнаружено, что статины подавляют пролиферацию опухолевых клеток за счет снижения уровня холестерина, необходимого для синтеза клеточных мембран и активации онкогенных сигнальных путей Hedgehog и mTORC1. Кроме того, статины подавляют пренилирование белковых продуктов онкогенов, стимулируя аутофагию и ферроптоз. Выявлена также способность статинов потенцировать эффект противоопухолевых препаратов. Все эти данные позволяют предположить необходимость более подробного анализа эффективности специфических статинов в лечении ЗНО с целью их внедрения в клиническую практику лечения онкологических больных.

ЛИТЕРАТУРА / REFERENCES

1. Rea I.M., Gibson D.S., McGilligan V. et al. Age and age-related diseases: role of inflammation triggers and cytokines. Front Immunol 2018;9:586. DOI: 10.3389/fimmu.2018.00586
2. Dorsch M., Kowalczyk M., Planque M. et al. Statins affect cancer cell plasticity with consequences for tumor progression and metastasis. Cell Rep 2021;37(8):110056. DOI: 10.1016/j.celrep.2021.110056
3. Zhu P.F., Wang M.X., Chen Z.L., Yang L. Targeting the tumor microenvironment: a literature review of the novel anti-tumor mechanism of statins. Front Oncol 2021;11:761107. DOI: 10.3389/fonc.2021.761107
4. Roubin S.R., Cordero A. The two-way relationship between cancer and atherosclerosis. Rev Esp Cardiol (Engl Ed) 2019;72(6):487–94. DOI: 10.1016/j.rec.2018.12.010
5. Mladosievicova B., Petrikova L., Valaskova Z. et al. Atherosclerosis in cancer patients. Bratisl Lek Listy 2019;120(9):636–40. DOI: 10.4149/BLL_2019_105
6. Inno A., Chiampan A., Lanzoni L. et al. Immune checkpoint inhibitors and atherosclerotic vascular events in cancer patients. Front Cardiovasc Med 2021;8:652186. DOI: 10.3389/fcvm.2021.652186
7. Mensah S.A., Nersesyan A.A., Ebong E.E. Endothelial glycocalyx-mediated intercellular interactions: mechanisms and implications for atherosclerosis and cancer metastasis. Cardiovasc Eng Technol 2021;12(1):72–90. DOI: 10.1007/s13239-020-00487-7
8. Помешкин Е.В., Брагин-Мальцев А.И., Помешкина С.А., Барбараш О.Л. Рак предстательной железы и атеросклероз. Урология 2020;5:122–6. DOI: 10.1865/urology.2020.5.122-126
Pomeshkin E.V., Bragin-Maltsev A.I., Pomeshkina S.A., Barbarash O.L. Prostate cancer and atherosclerosis. Urologiya = Urology 2020;5:122–6. (In Russ.) DOI: 10.1865/urology.2020.5.122-126
9. Филатова А.Ю., Виценя М.В., Потехина А.В. и др. Атеросклероз брахиоцефальных артерий и артериальная жесткость у больных раком молочной железы. Кардиология 2019;59(1S):43–52. DOI: 10.18087/cardio.2585
Filatova A.Yu., Vitsenya M.V., Potekhina A.V. et al. Atherosclerosis of brachiocephalic arteries and arterial stiffness in patients with breast cancer. Kardiologiya = Cardiology 2019;59(1S):43–52. (In Russ.). DOI: 10.18087/cardio.2585

CC BY 4.0

10. Nehme F. An intimal relationship between atherosclerosis and colorectal cancer screening. Dig Dis Sci 2020;65(6):1588–9. DOI: 10.1007/s10620-020-06046-3
11. Bintein F., Yannoutsos A., Chatellier G. et al. Patients with atherosclerotic peripheral arterial disease have a high risk of lung cancer: systematic review and meta-analysis of literature. J Med Vasc 2021;46(2):53–65. DOI: 10.1016/j.jdmv.2020.12.005
12. Mullen P.J., Yu R., Longo J. et al. The interplay between cell signaling and the mevalonate pathway in cancer. Nat Rev Cancer 2016;16(11): 718–31. DOI: 10.1038/nrc.2016.76
13. Sheng B., Song Y., Zhang J. et al. Atorvastatin suppresses the progression of cervical cancer via regulation of autophagy. Am J Transl Res 2020; 12(9):5252–68.
14. Ling Y., Yang L., Huang H. et al. Prognostic significance of statin use in colorectal cancer: a systematic review and meta-analysis. Medicine (Baltimore) 2015;94(25):e908. DOI: 10.1097/MD.0000000000000908
15. Manthravadi S., Shrestha A., Madhusudhana S. Impact of statin use on cancer recurrence and mortality in breast cancer: a systematic review and meta-analysis. Int J Cancer 2016;139(6):1281–8. DOI: 10.1002/ijc.30185
16. Borgqujist S., Broberg P., Tojjar J., Olsson H. Statin use and breast cancer survival – a Swedish nationwide study. BMC Cancer 2019;19(1):54. DOI: 10.1186/s12885-018-5263-z
17. Chen Y., Li X., Zhang R. et al. Effercts of statin exposure and lung cancer survival: a meta-analysis of observational studies. Pharmacol Res 2019;141:357–65. DOI: 10.1016/j.phrs.2019.01.016
18. Luo Y., She D.L., Xiong H. et al. The prognostic effect of statin use on urologic cancers: an updated meta-analysis of 35 observational studies. Medicine (Baltimore) 2015;94(36):e1523. DOI: 10.1097/MD.0000000000001523
19. Zhong S., Zhang X., Chen L. et al. Statin use and mortality in cancer patients: systematic review and meta-analysis of observational studies. Cancer Treat Rev 2015;41(6):554–67. DOI: 10.1016/j.ctrv.2015.04.005
20. Nayan M., Punjani N., Juurlink D.N. et al. Statin use and kidney cancer survival outcomes: a systematic review and meta-analysis. Cancer Treat Rev 2017;52:105–16. DOI: 10.1016/j.ctrv.2016.11.009
21. Li X., Zhou J. Impact of postdiagnostic statin use on ovarian cancer mortality: a systematic review and meta-analysis of observational studies. Br J Clin Pharmacol 2018;84(6):1109–20. DOI: 10.1111/bcp.13559
22. Jeong G.H., Lee K.H., Kim J.Y. et al. Effect of statin on cancer incidence: an umbrella systematic review and meta-analysis. J Clin Med 2019;8(6):819. DOI: 10.3390/ jcm8060819
23. Zhang Y., Liang M., Sun C. et al. Statin use and risk of pancreatic cancer: an updated meta-analysis of 26 studies. Pancreas 2019;48(2):142–50. DOI: 10.1097/MPA.0000000000001226
24. Desai P., Wallace R., Anderson M.L. et al. An analysis of the association between statin use and risk of endometrial and ovarian cancers in the Women's Health Initiative. Gynecol Oncol 2018;148 (3):540–6. DOI: 10.1016/j.ygyno.2018.01.006
25. Chou Y.C., Lin C.H., Wong C.S. et al. Statin use and the risk of renal cell carcinoma: national cohort study. J Investig Med 2020;68(3):776–81. DOI: 10.1136/jim-2019-001209
26. You H.S., You N., Lee J.W. et al. Inverse association between statin use and stomach cancer incidence in individuals with hypercholesterolemia, from the 2002–2015 NHIS-HEALS date. Int J Environ Res Public Health 2020;17(3):1054. DOI: 10.3390/ijerph17031054
27. Ding X., Zhang W., Li S., Yang H. The role of cholesterol metabolism in cancer. Am J Cancer Res 2019;9(2):219–27.
28. Gabitova L., Gorin A., Astsaturov I. Molecular pathways: sterols and receptor signaling in cancer. Clin Cancer Res 2014;20(1):28–34. DOI: 10.1158/1078-0432.CCR-13-0122
29. Bathaie S.Z., Ashrafi M., Azizian M., Tamanoi F. Mevalonate pathway and human cancers. Curr Mol Pharmacol 2017;10(2):77–85. DOI: 10.2174/1874467209666160112123205
30. Thurnher M., Nussbaumer O., Gruenbacher G. Novel aspects of mevalonate pathway inhibitors as antitumor agents. Clin Cancer Res 2012;18(13):3524–31. DOI: 10.1158/1078-0432.CCR-12-0489
31. Yao X., Xie R., Cao Y. et al. Simvastatin induced ferroptosis for triple-negative breast cancer therapy. J Nanobiotechnology 2021;19(1):311. DOI: 10.1186/s12951-021-01058-1
32. Ampuero J., Romero-Gomez M. Prevention of hepatocellular carcinoma by correction of metabolic abnormalies: role of statins and metformin. World J Hepatol 2015;7(8):1105–11. DOI: 10.4254/wjh.v7.i8.1105
33. Fliedner S.M., Engel T., Lendvai N.K. et al. Anti-cancer potential of MAPK pathway inhibiton in paragangliomas-effect of different statins on mouse pheochromacytoma cells. PLoS One 2014;9(5):e97712. DOI: 10.1371/journal.pone.0097712
34. Hu M.B., Zhang J.W., Gao J.B. et al. Atorvastatin induces autophagy in MDA-MB-231 breast cancer cells. Ultrastruct Pathol 2018;42(5):409–15. DOI: 10.1080/01913123.2018.1522406
35. Kamata T., Dujaily E.A., Alhamad S. et al. Statins mediate anti- and pro-tumorigenic functions by remodeling the tumour microenvironment. Dis Model Mech 2022;15(2):dmm.049148. DOI: 10.1242/dmm.049148
36. Cordes T., Metallo C.M. Statins limit coenzyme Q synthesis and metabolically synergize with MEK inhibition in pancreatic tumors. Cancer Res 2020;80(2):151–2. DOI: 10.1158/0008-5472.CAN-19-3415
37. Longo J., Pandyra A.A., Stachura P. et al. Cyclic AMP-hydrolyzing phosphodiesterase inhibitors potentiate statin-induced cancer cell death. Mol Oncol 2020;14(10):2533–45. DOI: 10.1002/1878-0261.12775
38. Mangelinck A., Habel N., Mohr A. et al. Synergistic anti-tumor effect of simvastatin combined to chemotherapy in osteosarcoma. Cancer (Basel) 2021;13(22):5869. DOI: 10.3390/cancers13225869
39. Wojtkowiak J.W., Fouad F., LaLonde D.T. et al. Induction of apoptosis in neurofibromatosis type 1 malignant peripheral nerve sheath tumor cell lines by a combination of novel farnesyl transferase inhibitors and lovastatin. J Pharmacol Exp Ther 2008;326(1):1–11. DOI: 10.1124/jpet.107.135830

ORCID авторов / **ORCID of authors**
Р.Н. Мустафин / R.N. Mustafin: https://orcid.org/0000-0002-4091-382X

Конфликт интересов. Автор заявляет об отсутствии конфликта интересов.
Conflict of interest. The author declares no conflict of interest.

Финансирование. Работа выполнена без спонсорской поддержки.
Funding. The work was performed without external funding.

Статья поступила: 11.07.2022. **Принята к публикации:** 01.08.2022.
Article submitted: 11.07.2022. **Accepted for publication:** 01.08.2022.

Акинзео®

нетупитант/палоносетрон

ПЕРВАЯ и ЕДИНСТВЕННАЯ

ФИКСИРОВАННАЯ КОМБИНАЦИЯ АНТИЭМЕТИКОВ ДЛЯ ПРОФИЛАКТИКИ ТОШНОТЫ И РВОТЫ, ИНДУЦИРУЕМЫХ ХИМИОТЕРАПИЕЙ, ИМЕЮЩАЯ ДВОЙНОЙ МЕХАНИЗМ ДЕЙСТВИЯ В ОДНОЙ КАПСУЛЕ [1,2,*]

Комбинация палоносетрона – мощного антагониста 5-HT_3 рецепторов, и нетупитанта – высокоселективного длительно действующего антагониста NK_1 рецепторов[1,3,4,6]

Полный ответ[**] на применение **Акинзео®** наблюдался у ~90%[***] пациентов, получающих ВЭХТ с цисплатином[5]

* Препарат Акинзео показан для профилактики острой и отсроченной тошноты и рвоты у взрослых, вызванной проведением высокоэметогенной химиотерапии на основе цисплатина, и для профилактики острой и отсроченной тошноты и рвоты у взрослых, вызванной проведением умеренноэметогенной химиотерапии[1]

** Полный ответ: отсутствие рвоты и отсутствие потребности в применении резервной терапии (rescue medication)[5]

*** Полный ответ наблюдался у 89,6% пациентов в течение обеих фаз ТРХТ в острую фазу – у 98,5%; в отсроченную фазу – у 90,4%)[5]

Международное рандомизированное двойное слепое исследование фазы **III** в параллельных группах с участием 1455 пациентов, ранее не получавших химиотерапию и находившихся на умеренно эметогенной (антрациклин-циклофосфамид) химиотерапии. Оценивалась эффективность и безопасность однократной пероральной дозы комбинации нетупитанта 300 мг и палоносетрона 0,5 мг по сравнению с однократной пероральной дозой (0,5 мг) палоносетрона. Все пациенты также получали пероральный дексаметазон только в первый день (12 мг в группе «нетупитант+палоносетрон» и 20 мг в группе палоносетрона). Первичной конечной точкой эффективности был полный ответ (ПО: отсутствие рвоты, отсутствие потребности в применении резервной терапии) в течение отсроченной (25–120 ч) фазы в цикле 1[5]

1. Инструкция по медицинскому применению лекарственного препарата Акинзео® от 17.08.2020. **2.** Aapro M. et al. Future Oncol. 2019;15(10):1067-1084. **3.** Aapro M. et al. Ann Oncol. 2014;25(7):1328-33. **4.** Price K.L. et al. ACS Chem Neurosci. 2016 Dec 21;7(12):1641-1646. **5.** Hesketh P.J. et al. Ann Oncol. 2014 Jul;25(7):1340-1346. **6.** Gralla et al. 2014 pivotal trial as reference

Краткая информация по медицинскому применению препарата АКИНЗЕО®. Регистрационный номер: ЛП-005845. **Торговое наименование:** Акинзео®. **Международное непатентованное наименование (МНН)**: Нетупитант + палоносетрон. **Лекарственная форма:** Капсулы, 300 мг + 0,5 мг. **Фармакотерапевтическая группа:** Противорвотное средство, серотониновых рецепторов (5-HT3) антагонист. Код АТХ: A04AA055. **Показания к применению:** Профилактика острой и отсроченной тошноты и рвоты у взрослых, вызванной проведением высокоэметогенной химиотерапии на основе цисплатина; профилактика острой и отсроченной тошноты и рвоты у взрослых, вызванной проведением умеренной химиотерапии. **Противопоказания:** Повышенная чувствительность к действующим веществам или любому другому компоненту препарата. Детский возраст до 18 лет. Беременность. **С осторожностью:** у пациентов со склонностью к увеличению интервала QT. Беременность и период грудного вскармливания: Планирование беременности. Женщинам, планирующим беременность, перед началом приема препарата рекомендуется убедиться в ее отсутствии. Необходимо принимать контрацептивы в течение 1 месяца после окончания терапии препаратом Акинзео®. Беременность. Исследования на животных показали токсическое воздействие нетупитанта на репродуктивную функцию, включая развитие тератогенного эффекта у кроликов. Применение препарата Акинзео® во время беременности противопоказано. Период грудного вскармливания. Неизвестно, выделяются ли палоносетрон или нетупитант в грудное молоко. Риск для новорожденного не исключен. Не следует применять препарат Акинзео® в период грудного вскармливания. После окончания терапии препаратом Акинзео® рекомендуется еще в течение 1 месяца воздерживаться от кормления грудью. **Способ применения и дозы:** Для перорального применения. Капсулу необходимо проглатывать целиком независимо от приема пищи. Одну капсулу принять примерно за один час до начала каждого цикла химиотерапии. При одновременном применении с препаратом Акинзео® рекомендуемая пероральная доза дексаметазона должна быть снижена на 50 %. ***Пациенты пожилого возраста.*** Коррекция дозы для пациентов пожилого возраста не требуется. Пациенты старше 75 лет должны принимать препарат с осторожностью в связи с длительным периодом полувыведения активных веществ и ограниченным опытом применения у данной группы пациентов. ***Дети.*** Эффективность и безопасность применения препарата Акинзео у детей не установлена. Препарат Акинзео® противопоказан у детей младше 18 лет. ***Пациенты с нарушением функции почек.*** Коррекции дозы у пациентов с почечной недостаточностью от легкой до тяжелой степени не требуется. У пациентов с терминальной стадией заболевания почек, нуждающихся в гемодиализе, данные по эффективности и безопасности препарата Акинзео® у таких пациентов недоступны. Применение препарата Акинзео® таким пациентам не рекомендуется. ***Пациенты с нарушением функции печени.*** Коррекции дозы у пациентов с печеночной недостаточностью от легкой до умеренной степени не требуется. У пациентов с печеночной недостаточности тяжелой степенью препарат Акинзео® следует использовать с осторожностью в связи с ограниченностью данных о применении препарата Акинзео® у данной группы. **Побочные эффекты:** ***Наиболее часто встречающиеся побочные эффекты препарата Акинзео®*** – головная боль (3,6%), запор (3,0%) и усталость (1,2%). Ни один из этих случаев не был серьезным. Профиль безопасности препарата Акинзео® оценивали в трех двойных слепых активно-контролируемых исследованиях у 1169 онкобольных, получавших по крайней мере один курс высоко- или умереннoэметогенной химиотерапии. *Инфекции и инвазии.* Редко: цистит. *Нарушения со стороны крови и лимфатической системы.* Нечасто: нейтропения, лейкоцитоз; редко: лейкопения, лейкоцитоз. *Нарушения со стороны обмена веществ и питания.* Нечасто: снижение аппетита; редко: гипокалиемия. *Нарушения психики.* Нечасто: бессонница; редко: острый психоз, смена настроения, нарушение сна. Нарушения со стороны нервной системы. Часто: головная боль; нечасто: тошнота; редко: гипестезия. *Нарушения со стороны органов чувств.* Нечасто: головокружение; редко: конъюнктивит, размытое зрение. *Нарушения со стороны сердечно-сосудистой системы.* Нечасто: атриовентрикулярная блокада первой степени, кардиомиопатия, нарушение проводимости сердца; редко: аритмия, атриовентрикулярная блокада второй степени, блокада ножки пучка Гиса, недостаточность митрального клапана, ишемия миокарда, желудочковая экстрасистолия. Со стороны органов кроветворения. Нечасто: гипертензия; редко: гипотензия. *Нарушения со стороны дыхательной системы.* Нечасто: икота. *Нарушения со стороны желудочно-кишечного тракта.* Часто: запор; нечасто: боль в животе, диарея, диспепсия, метеоризм, тошнота; редко: дисфагия, обложенный язык. *Нарушения со стороны кожи и подкожных тканей.* Нечасто: алопеция, крапивница. *Нарушения со стороны скелетно-мышечной и соединительной ткани.* Редко: боль в спине. *Общие нарушения.* Часто: усталость; нечасто: астения; редко: жар, боль в груди, изменение вкусоощущения. *Случаи из исследований.* Нечасто: повышение уровня печеночных трансаминаз, повышение уровня щелочной фосфатазы в крови, повышение уровня креатинина в крови, удлиненный интервал QT в ЭКГ; редко: повышение уровня билирубина в крови, повышение уровня креатинфосфокиназы в крови, снижение сегмента ST в ЭКГ, отклонение сегмента ST-T в ЭКГ, повышение уровня тропонина. **Передозировка.** Специальной информации о передозировке препаратом Акинзео при терапии нет. Из-за противорвотной активности нетупитанта и палоносетрона, рвота, вызванная лекарственными средствами, может быть неэффективна. В случае передозировки препаратом Акинзео® ввиду высокого объема распределения нетупитанта и палоносетрона диализ может быть неэффективен. **ОСОБЫЕ УКАЗАНИЯ.** *Запор.* Так как палоносетрон может увеличивать время прохождения в кишечнике, пациентов, страдающих от запоров или с признаками подострой непроходимости кишечника, следует наблюдать после приема. *Серотониновый синдром.* Сообщалось о случаях серотонинового синдрома с использованием 5-HT3 антагонистов в качестве монотерапии, либо в сочетании с другими серотонинергическими лекарственными средствами, (в том числе селективными ингибиторами обратного захвата серотонина (СИОЗС) и ингибиторами обратного захвата норадреналина и серотонина (ИОЗНС). Рекомендуется соответствующее наблюдение пациентов с серотониновым синдромом. *Синдром удлиненного интервала QT.* В исследование ЭКГ у здоровых добровольцев принимавших нетупитант перорально по 200 или 600 мг, в сочетании с палоносетроном, 0,5 мг или 1,5 мг, клинически значимого влияния на параметры ЭКГ выявлено не было. Однако, поскольку препарат Акинзео® содержит антагонист рецепторов 5-HT3, следует проявлять осторожность при его одновременном приеме с лекарственными средствами, которые увеличивают интервал QT для пациентов, у которых диагностировалось, или может развиться удлинение интервала QT. За более подробной информацией о препарате обратитесь к инструкции по иедицинскому применению препарата Акинзео®, капсулы, 300 мг + 0,5 мг. ООО «Берлин-Хеми/А. Менарини». Распространяется по лицензии Хелсинн Хелскеа СА, Швейцария.

Распространяется по лицензии Хелсинн Хелскеа СА, Швейцария. Для специалистов здравоохранения. RU-AKY-06-2020-v03-print. Дата одобрения: 26.01.2021

ООО «Берлин-Хеми/А.Менарини» 123317, Москва, Пресненская набережная д. 10, БЦ «Башня на Набережной», Блок Б. Тел.: (495)-785-01-00, доб. 158; факс: (495)-785-01-01

БЕРЛИН-ХЕМИ МЕНАРИНИ

Реклама